ANNALES
D'ANATOMIE PATHOLOGIQUE
ET D'ANATOMIE NORMALE
MÉDICO-CHIRURGICALE

SIXIÈME ANNÉE *N° 1* *JANVIER 1929*

NÉCROLOGIE

P.-V MASSON
(1865-1928)

La disparition de notre éditeur, inattendue pour tous, douloureuse pour ses amis, atteindra plus profondément encore ceux d'entre nous qui connaissaient le réel intérêt qu'il a témoigné, dès l'abord, au projet de création de nos *Annales* et la part effective qu'il prit ensuite dans sa réalisation.

C'est à lui, c'est à son aide matérielle et à sa participation financière, que nous devons, on le sait trop peu, d'avoir trouvé les difficultés pratiques du début singulièrement simplifiées.

En effet, lorsqu'il s'agissait d'une œuvre de propagande française dans le domaine médical, non seulement il prodiguait les conseils judicieux d'une expérience acquise par la publication de nombreuses revues, mais il apportait le plus réel des désintéressements, participant à la mise en œuvre, secondant lui-même les efforts.

Ses connaissances techniques, tant dans l'industrie que dans le commerce du livre, justifiaient la confiance de chacun dans ses avis, dont la franchise coutumière réconfortait les hésitants, ouvrait les yeux des incompétents, et ne pouvait décevoir que les doctrinaires, unilatéralement convaincus d'une supériorité toute subjective.

La conception générale de l'organisation d'une maison comme la sienne n'excluait point chez lui le souci du détail minutieux, et chaque jour il avait à cœur d'en vérifier lui-même toutes les nuances.

Enfin son attitude, à la fois distinguée et autoritaire, en faisait un vrai chef.

A son fils, Georges Masson, à ses associés, MM. Talamon et Casalis, qui ont vécu à ses côtés, auxquels échoit aujourd'hui la lourde tâche

de poursuivre son œuvre, nous adressons l'expression de nos condoléances profondément émues.



P.-V. MASSON

Il est certain que, grâce à eux, l'hommage le plus précieux sera rendu à la mémoire de cet ardent pionnier de notre propagande scientifique, dans la survie de l'esprit à la fois traditionnel et novateur d'une grande maison d'édition médicale française.

LUCIEN CORNIL.

MÉMOIRES ORIGINAUX

ÉTUDE D'UN CAS DE LYMPHOGRANULOMATOSE SPLÉNIQUE A ÉVOLUTION FIBREUSE OU FIBROGRANULOMATOSE SIMULANT UN NÉOPLASME

par

F. CURTIS et E. DOUMER (de Lille)

Les lésions spléniques de la lymphogranulomatose atteignent rarement un degré tel que leur aspect anatomique soit méconnaissable. Dans le cas que nous publions, elles présentent une énorme extension et un degré d'organisation si avancé, qu'elles simulent absolument un néoplasme de l'organe. En présence de cette allure étrange des altérations spléniques, il nous a paru intéressant d'en faire une étude anatomo-histologique, que nous résumons dans le présent travail.

Nous donnons tout d'abord l'observation clinique du sujet. Elle ne présente rien d'absolument spécial, mais vient corroborer nos conclusions anatomiques de manière à ne laisser aucun doute sur la nature des lésions observées.

OBSERVATION CLINIQUE

Antécédents. — Mme Jeanne G..., âgée de trente-cinq ans lorsqu'elle est entrée à l'hôpital Saint-Sauveur en février 1925, a eu, nous dit-elle, une jeunesse frêle et délicate, mais jouissait cependant, jusqu'en 1920, d'une santé satisfaisante. On ne trouve dans son passé, sauf une rougeole dans l'enfance, aucune maladie sérieuse qui soit à retenir. Elle s'est mariée en 1914. Elle a

été presque tout de suite séparée de son mari par la guerre. Elle a bien supporté, à Lille, les rigueurs de l'occupation ennemie. Enceinte en 1919, elle a mis au monde en 1920 un enfant bien portant.

Ses parents sont morts tous deux âgés. Elle a deux frère et sœur bien portants. Rien à signaler non plus, par conséquent, dans ses antécédents héréditaires.

Histoire de la maladie. — L'affection qui l'amène à l'hôpital a débuté en 1920, peu de temps après la naissance de son enfant. Elle commença de le nourrir, mais dut interrompre l'allaitement au bout d'un mois, à cause de crevasses douloureuses des seins, et surtout parce qu'elle était extrêmement affaiblie, trop anémiée, lui dit son médecin, pour continuer à nourrir. Elle reste faible et languissante, bien qu'on lui ait fait une série de piqûres pour la remonter. Trois mois plus tard apparaissent de petits ganglions indolores au niveau du cou. Ils augmentent progressivement de volume, d'une façon lente et continue, mais aussi par poussées, à certains moments, qui coïncident en général avec le moment des règles. Au moment de ces poussées, sans être vraiment douloureux, ces ganglions sont légèrement sensibles à la pression, puis redeviennent insensibles ensuite. Ils s'étendent de plus en plus; en 1921, ils forment au cou, de chaque côté, des paquets volumineux. Les régions sous-maxillaires et parotidiennes sont aussi occupées par de gros paquets ganglionnaires. La malade a encore de petits ganglions au niveau de la nuque, le long de la chaîne occipitale. Elle n'a pas, à ce moment, de ganglions ayant attiré son attention dans les aisselles ni aux plis de l'aine. Elle n'a pas de fièvre, nous dit-elle. Elle n'a pas de prurit. Elle est simplement lasse, anémiée, manque d'appétit, et le traitement à base d'arsenic et d'iodure qui lui est prescrit ne paraît pas améliorer son état.

Vers la fin de 1921, des paquets ganglionnaires se développent de chaque côté dans l'aisselle. Au début de 1922 apparaissent de l'oppression, surtout gênante la nuit, qui l'oblige à s'asseoir à demi dans son lit, accompagnée de quintes de toux, puis des troubles de la déglutition. La dysphagie, d'abord marquée seulement pour les aliments solides, s'accentue peu à peu et la malade en vient bientôt à ne plus pouvoir absorber que des aliments liquides ou semi-liquides. En même temps, l'oppression grandit et devient permanente. La malade vient consulter M. le professeur Breton, qui découvre, grâce à l'examen radioscopique, des ganglions volumineux dans le médiastin et fait faire un examen de sang dont nous n'avons pu nous procurer les résultats.

La malade fut soumise à un traitement radiothérapique portant à la fois sur le médiastin et sur les paquets ganglionnaires visibles. Les résultats de ce traitement furent excellents et remarquablements rapides. En quelques semaines, les paquets visibles avaient fondu; l'oppression et la dysphagie s'étaient amendées. En quelques mois, toute adénopathie avait disparu, paraît-il. L'état général s'était considérablement amélioré, l'appétit était devenu bien meilleur et la malade ne se plaignait plus que d'un peu de lassitude.

Cette guérison apparente se maintint pendant plus d'un an. Mais, en avril 1924, à la suite d'une sorte de grippe, la malade sentit de nouveau ses forces faiblir. Elle se remonte péniblement. Elle retombe en septembre de la même année. L'asthénie est de plus en plus profonde, au point de rendre presque impossible la station debout. L'appétit est de plus en plus déficient. A l'anorexie s'ajoutent bientôt des troubles digestifs ; les digestions sont lentes, pénibles, difficiles, toutefois sans vomissements; la constipation est devenue opiniâtre, avec augmentation de volume du ventre. La malade a de la fièvre; elle ne peut préciser quand la fièvre s'est installée. Elle souffre aussi de

douleurs sourdes, très pénibles à certains moments, dans les reins, dans l'hypochondre et le flanc gauches. Elle vient à nouveau consulter M. le professeur Breton, qui lui trouve une grosse rate et l'envoie à la clinique médicale de l'hôpital Saint-Sauveur, où elle entre le 2 février 1925.

Examen. — On se trouve en présence d'une femme petite, amaigrie, dont le visage pâle est parsemé de taches pigmentaires, notamment sous les yeux; ses paupières sont légèrement œdématiées ; ses lèvres sont pâles. Les membres inférieurs sont le siège d'un œdème blanc modéré, localisé au niveau des pieds, des malléoles et à la face postérieure de la cuisse.

L'abdomen est augmenté de volume, sans aucune trace de circulation veineuse complémentaire sur la paroi abdominale. Il est asymétrique. L'hypochondre et le flanc gauches bombent plus que de l'autre côté. La palpation permet de sentir une masse dure, de surface lisse, occupant l'hypochondre et le flanc gauches. Elle s'enfonce sous le rebord costal de ce côté. Son pôle inférieur, arrondi, descend jusqu'au niveau de l'épine iliaque antérieure et supérieure. Dans le sens transversal, elle s'étend jusqu'à la ligne médiane et la dépasse même légèrement dans la région de l'ombilic. Son bord antérieur est creusé de deux incisures nettement perceptibles, caractéristiques d'une grosse rate. Cette tumeur est franchement mate.

La percussion, qui donne aussi la matité dans le flanc droit quand on fait pencher la malade de ce côté, permet encore d'affirmer la présence d'un léger épanchement d'ascite.

Le foie ne déborde pas le rebord costal et ne paraît pas augmenté de volume.

Il n'y a plus trace des adénopathies volumineuses qui ont existé autrefois. On sent tout au plus quelques petits ganglions de chaque côté, le long de la chaîne carotidienne et dans l'aisselle gauche. Il n'y a plus d'adénopathie médiastine appréciable. Sous l'écran radioscopique, les ombres hilaires et péritrachéo-bronchiques sont de densité et de volume normaux.

L'examen pulmonaire révèle au sommet droit un peu de submatité, avec augmentation légère des vibrations vocales, inspiration rude, expiration légèrement soufflante, sans râles après la toux. Sous l'écran, les deux sommets sont également clairs, sans taches nodulaires. A la base droite, on a de la matité franche avec abolition des vibrations vocales qui s'étend sur une hauteur d'un bon travers de main; on entend à ce niveau un souffle expiratoire léger, de l'égophonie, de la pectoriloquie aphone. On a tous les signes d'un épanchement pleural, dont la ponction confirme en effet l'existence. La ponction permet de retirer un peu de liquide séro-fibrineux, donnant la réaction de Rivalta et dont voici la formule cytologique :

Lymphocytes	85 %
Polynucléaires	15 %
Pas d'éosinophiles.	

On devait apprendre plus tard que, injecté au cobaye, ce liquide ne l'a pas tuberculisé.

Le cœur est rapide; il bat à 120. Il est régulier. Ses bruits sont nets et bien frappés, sans souffle pathologique. Ses dimensions paraissent normales et, vérification faite sous l'écran, le sont en effet. Tension artérielle : 11 max., 7 min. au Vaquez-Laubry.

Les urines contiennent des traces indosables d'albumine. Elles ne contiennent pas de sucre.

Les réflexes sont normaux.

La malade est fébrile. Sa température oscille entre 38° et 40°, comme le prouve le tracé ci-dessous. Une hémoculture en bouillon s'est trouvée négative.

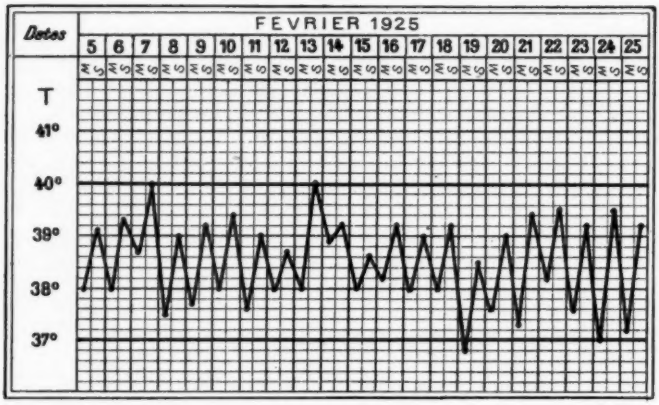

L'examen du sang a donné les résultats suivants :

Globules rouges	2.850.000
Hémoglobine (au Talquist)	60 %
Globules blancs	17.200
Formule leucocytaire :	
Polyneutrophiles	64 %
Grands et moyens mono	4 %
Lymphocytes	28 %
Eosinophiles	4 %
Myélocytes	0 %
Hématies nucléées	0 %
Temps de coagulation	12 min.
Temps de saignement	4 min.

Urée sanguine : 0 gr. 30 par litre.

Bordet-Wassermann négatif.

Evolution. — Orienté vers l'hypothèse de tuberculose splénique, on décide l'ablation de la rate, qui fut opérée par M. le professeur Lambret. L'opération fut difficile à cause d'adhérences nombreuses qui attachaient l'organe à la paroi abdominale postérieure. Les suites opératoires néanmoins furent parfaites. Mais l'intervention n'eut pas d'heureux résultats sur l'évolution de la maladie. Après avoir baissé pendant quelques jours, la température se remit à osciller entre 38° et 40°. L'asthénie devint de plus en plus profonde. Les œdèmes périphériques s'accrurent.

La malade voulut rentrer chez elle. Nous l'y avons revue deux mois plus tard. Son état était lamentable. Les membres inférieurs et la paroi abdominale étaient infiltrés d'un œdème abondant. Sur les téguments du tronc s'étaient

développées de larges taches pigmentaires café au lait assez clair. L'ascite et l'épanchement pleural droit avaient augmenté. On sentait dans la profondeur de l'abdomen une masse importante, dure, lobulée, donnant l'impression d'une grosse adénopathie mésentérique. Le cœur était rapide (120) et ses bruits moins bien frappés. A la base pulmonaire gauche s'entendaient de nombreux râles congestifs. La malade était dyspnéique et une ponction évacuatrice de la plèvre droite ne soulagea que très peu sa dyspnée. Elle est morte quinze jours plus tard.

Au point de vue clinique, cette observation n'est pas très différente, par l'ensemble de ses symptômes, son tracé thermique, son éosinophilie discrète et ses caractères évolutifs, de nombreuses observations de lymphogranulomatose qui ont été publiées déjà ; il n'y a pas lieu d'insister sur la plupart des éléments de son tableau séméiologique. Elle présente cependant certaines particularités.

Elle montre d'abord que le prurit, dont on a voulu faire un signe constant de cette affection, peut manquer pendant toute la durée de son évolution, comme l'ont déjà signalé différents auteurs, notamment Nanta et Aubertin.

Cette observation permet aussi de faire remarquer qu'après une étape ganglionnaire et la fonte des adénopathies sous l'influence d'un traitement radiothérapique, la maladie peut revêtir une forme purement splénique, ainsi que l'avaient déjà vu Ziegler, Wade et Mellon, et que le développement de la rate peut atteindre des proportions considérables.

Signalons encore l'asthénie remarquable, qui serait pour Curtis Burnam un signe de début très commun, et qui fut en effet nettement ici le premier symptôme appréciable.

Notons enfin l'existence, déjà signalée par certains auteurs, de taches pigmentaires ; leur extension sur les parois du tronc vers la fin de l'évolution de la maladie, au moment où se constituait une grosse adénopathie mésentérique, est en faveur de l'hypothèse que soutient Rolleston, pour qui ces troubles de la pigmentation résultent de l'irritation des plexus solaire et mésentérique par des masses ganglionnaires.

DESCRIPTION ANATOMIQUE

La rate qui fait le sujet de la présente étude était volumineuse ; elle mesurait 20 : 12 1/2 : 10 centimètres. Elle a une forme presque quadrangulaire, à bord arrondis. Sur la face externe, la capsule est lisse, transparente, sans trace de périsplénite, sauf en deux points voisins du pôle supérieur et du pôle inférieur, où existent deux cicatrices rétractées, en étoile; l'une, au pôle supérieur, à trois branches; l'autre, inférieure à plusieurs rayons. Sur ces cicatrices apparaissent en haut des petits points blancs isolés de la grosseur d'un petit pois, en bas des placards de même teinte qui se touchent par leurs bords et forment autour de la dépression cicatricielle une couronne de mamelons décolorés.

Sur la face interne, le hile est très allongé, linéaire, et porte adhérent un petit fragment de la queue du pancréas, ainsi que quelques petits

ganglions lymphatiques de la grosseur d'un haricot. Toute cette surface est lisse, sans traces d'épaississement capsulaire.

La rate ayant subi un commencement de déchirure transversale dans les manœuvres opératoires, nous avons dû la couper en travers, ce qui montre moins bien l'extension des lésions, mais permet cependant de l'apprécier sur des coupes successives. Une section faite vers le milieu de l'organe et en travers montre qu'il est presque entièrement envahi

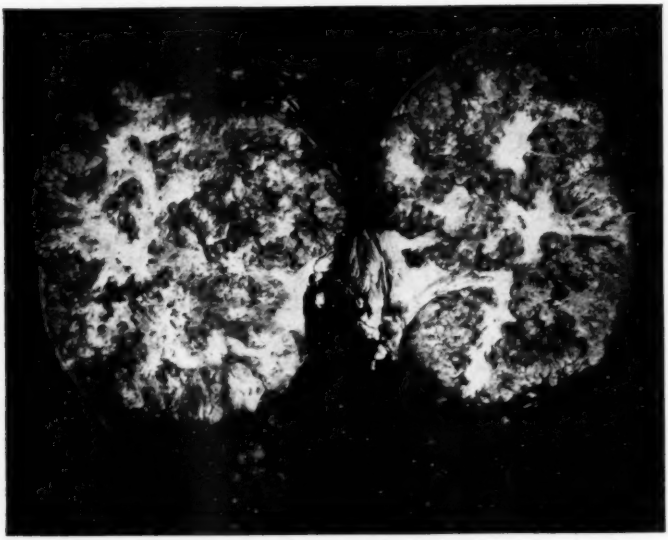

FIG. 1. — *Coupe transversale du milieu de la rate* (1/3 grand. natur.), *montrant l'énorme masse de tissu pathologique qui en occupe le centre, avec les petits nodules aberrants dans la pulpe.* Les lésions font saillie sur la coupe comme des nodules de cirrhose énucléante. Coupe fraîche fixée au Kaiserling.

par une énorme masse d'aspect néoplasique qui mesure 10 centimètres du bord supérieur à l'inférieur et 6 1/2 à 7 centimètres d'une face à l'autre.

Ainsi que le montre notre figure 1, le tissu pathologique se compose de deux éléments, des bandes et des travées blanches, dures, et des nodules de 5 à 6 millimètres de diamètre, formés d'un tissu plus friable.

Les larges travées blanches partent du hile et irradient à travers toute la masse en formant des arborisations qui rappellent des trajets vasculaires; les petits nodules paraissent disséminés sur le pourtour des

grosses travées, dans leur intervalle, ainsi qu'à la périphérie du grand placard central.

On voit nettement, dans la figure 1, comment dans ces régions les petits nodules s'isolent et forment comme un semis de petits foyers épars. Ils sont blancs, mais sertis d'un liseré brun rouge ou tout à fait rouge qui les sépare les uns des autres. Çà et là, des traînées de tissu splénique s'insinuent entre les formations nodulaires qui font saillie sur la coupe, de telle sorte que l'aspect d'ensemble rappelle la section d'un foie atteint de cirrhose énucléante.

Au contact des tissus non envahis, les bords de la néoformation se terminent par des contours polycycliques et des champs d'extension découpés en rosaces. En ces points, les petits nodules blancs s'égrènent et l'on en trouve quelques-uns complètement isolés au milieu du tissu splénique indemne, ainsi qu'on le voit dans notre figure 1, au niveau du bord inférieur de l'organe. On remarquera également que la néoformation atteint presque la surface de l'organe, dont elle ne reste séparée que par quelques millimètres de tissu splénique normal, et qu'elle s'étend beaucoup plus du côté du bord supérieur que du bord inférieur; une surface de 4 à 5 centimètres de tissu normal reste libre de ce côté.

L'aspect que nous venons de décrire sur une coupe médiane se reproduit sur toutes les transversales faites à 1 centimètre l'une de l'autre avec des variations dans l'étendue des champs envahis. Tantôt il persiste une bande de tissu splénique de 3 à 4 centimètres de large entre la capsule et le placard central, tantôt celui-ci affleure presque à la surface, mais il n'existe réellement que deux régions où le tissu pathologique devient tout à fait sous-capsulaire et visible à l'extérieur, à savoir les deux cicatrices du pôle antéro-inférieur et postéro-supérieur que nous avons signalées précédemment. Au niveau du pôle antéro-inférieur et près du bord supérieur, les nodules de néoformation font saillie et ont même été rompus au cours de l'opération.

Si l'on veut retrouver du tissu splénique normal, c'est aux deux extrémités supérieure et inférieure qu'il faut le chercher. Ici, l'on constate, sur une étendue de 2 à 3 centimètres, des surfaces de section, lisses, rouge-brun et homogènes de tissu splénique normal.

En somme, on peut dire que presque toute la rate est envahie par une énorme masse d'aspect néoplasique qui part du hile et s'étend en éventail à travers tout l'organe, pour se terminer au milieu de la pulpe splénique par des contours en rosaces parsemés de petits nodules, qui restent en général cohérents et limitent assez nettement la large plaque de tissu pathologique. Les petits nodules isolés, égrénés dans les régions indemnes sont rares et toujours peu nombreux.

L'aspect macroscopique que nous venons de décrire et que représente

notre figure 1 se rapporte à des coupes fraîches, sur lesquelles le relief des tissus est très évident et s'exagère encore après fixation au Kaiserling. Tout le placard représenté figure 1 fait nettement une saillie d'un demi-millimètre sur les tissus environnants, les petits nodules se soulèvent comme des granulations d'un foie cirrhotique, mais cet aspect se

FIG. 2. — *Coupe avivée sur une tranche préalablement fixée au Kaiserling, dans une région où les nodules sont plus disséminés.* La coupe prend l'aspect de la rate porphyre de la lymphogranulomatose. Liseré sombre à la périphérie des tissus pathologiques provoqué par la compression du tissu normal. (Voir texte.)

modifie singulièrement si l'on avive une coupe nouvelle sur un fragment précédemment fixé au formol et à l'alcool. Si, dans cette opération, on a soin de choisir une région où les petits nodules soient moins tassés, moins cohérents, on obtient une image que nous reproduisons dans notre figure 2, et qui n'est pas dépourvue d'intérêt.

Les grosses travées blanches se décèlent tout de suite comme répondant à des trajets vasculaires ; les nodules, qui ne font plus saillie et sont plus espacés, se montrent sous forme de taches isolées, séparées par des

traînées d'un tissu brun rougeâtre de teinte splénique et prennent ainsi l'aspect d'enclaves qui donnent un aspect tacheté et comme marbré à la surface de section. Cette disposition rappelle la rate porphyre des auteurs, à cela près que les lésions sont ici beaucoup plus tassées que dans le type généralement décrit. Il n'en est pas moins vrai que l'ensemble reproduit bien l'aspect de la rate lymphogranulomateuse.

La figure 2 montre également un détail qui a son importance : on y constate que le grand placard central est entouré d'une zone de tissu splénique plus foncée. Cette teinte résulte de la compression de la pulpe, dont les sinus, disposés en rangées concentriques, réfléchissent la lumière autrement que dans les régions où ils restent épars. Les petites fentes visibles sur la photographie indiquent très bien cette orientation spéciale de la trame splénique.

ÉTUDE HISTOLOGIQUE DES LÉSIONS

Technique. — La rate absolument fraîche, une heure environ après la splénectomie, a été fixée en totalité au Kaiserling, après incisions multiples à 1 centimètre de distance l'une de l'autre. Au préalable, de petits fragments prélevés en divers points repérés ont été fixés à l'alcool, au formol, et au Zenker-formol d'après Maximow, suivi de vingt-quatre heures de liquide de Müller. Les coupes ont été colorées aux procédés classiques : bleu de méthylène ou bleu de toluidine, éosine orange suivant Dominici et Maximow, ainsi qu'au Unna-Pappenheim, et de plus traitées par des procédés qui nous sont personnels et qui ont fait le sujet d'une note à la Société de Biologie, publiée par un de nos élèves [10].

Examen histologique. — Dans la région non envahie par la néoformation, ce qui frappe tout d'abord, c'est la rareté des follicules de Malpighi et leur petitesse. Alors que, sur une rate de supplicié de vingt-cinq ans, on compte 1,02 follicules par millimètre carré, sur une autre de trente-cinq 0,7, on ne trouve sur la rate pathologique que 0,25 à 0,38 follicules dans le même champ.

Les follicules, sur les rates normales, mesurent de 240 à 420 μ (vingt-cinq ans), 240 à 360 μ (trente-cinq ans). Dans la rate malade, ils ne dépassent pas 120 μ à 130 μ et sont plus pauvres en éléments lymphoïdes, leur réticulum est partiellement sclérosé, de sorte qu'ils n'apparaissent plus sous forme d'îlots fortement colorés et tranchent beaucoup moins sur le fond de la coupe. Les cordons de Billroth sont notablement épaissis. Alors que sur des rates normales de suppliciés ils ne dépassent guère 13 à 15 μ, ils atteignent ici 39 à 52 μ. Les sinus sont également dilatés et plus apparents, ils mesurent 39 à 40 μ de large en coupe trans-

versale, 125 à 130 μ en coupe longitudinale, alors que sur nos rates de suppliciés ils ne dépassent pas 15 à 25 μ en travers, 60 à 70 μ en long.

Il y a donc incontestablement un épaississement des cordons, une dilatation des sinus et une raréfaction des follicules par atrophie partielle de ces formations. Tout ceci n'a trait qu'aux régions éloignées du foyer de néoformation centrale ; au voisinage de celui-ci, les aspects se modifient comme nous l'indiquerons plus loin.

Le développement du réticulum est particulièrement frappant sur des préparations traitées au nitrate d'argent d'après Hortega et qui montrent qu'il existe ici une véritable hyperplasie réticulaire.

Ce qui frappe, d'autre part, dans toute cette région, c'est que les cordons de Billroth sont farcis d'hématies, et qu'il existe une congestion des cordons, mise surtout en évidence par les colorations bleu de méthylène Rhodamine, ou bleu de méthylène-fuchsine acide.

Les sinus ne renferment qu'un petit nombre de globules rouges et sont surtout remplis d'éléments lymphoïdes dont nous analyserons plus loin la nature. Toutefois, comme il s'agit d'une rate opératoire, rien ne prouve que les sinus, préalablement à la ligature du pédicule, ne fussent pas remplis de sang.

Il reste à signaler une modification particulière du réticulum dans toute la région exempte de néoproduction, et qui donne aux coupes un aspect spécial. Déjà, à un faible grossissement, on est frappé de voir que les préparations à l'hématoxyline picro-ponceau sont parsemées d'une infinité de taches rouges qui se localisent autour des artérioles folliculaires, des artérioles libres et dans les cordons de la pulpe. Cet aspect est dû à une transformation collagène débutante des fibrilles réticulaires dans les points que nous venons d'énumérer. Les fibrilles deviennent ici plus épaisses, se colorent nettement en rouge par le picro-ponceau, tandis qu'à peu de distance elles restent jaunes comme à l'état normal. Il existe donc, disséminé dans toute la pulpe splénique des régions indemnes, un commencement de transformation collagène du réticulum, qui se fait *in situ*, sans intervention du tissu de néoformation, peut-être sous l'influence de troubles circulatoires. En plusieurs points où le réticulum subit cette transformation, il paraît fortement injecté d'hématies ; il existe également de petites hémorragies intestitielles le long des veinules trabéculaires, mais en d'autres points ces modifications font défaut.

Cette sclérose débutante du réticulum pourrait être désignée sous le nom de *sclérose maculaire initiale.*

Contenu de la pulpe splénique. — Les parois des sinus veineux sont partout tapissées de leur endothélium, dont les noyaux font saillie sur le bord des orifices. Partout les cellules endothéliales paraissent normales, ni tuméfiées, ni détachées, et ne semblent pas participer d'une manière

active au processus pathologique, du moins dans les régions situées à distance du foyer central.

Il n'en est pas de même des cellules du réticulum, qui en général se montrent plus volumineuses et plus accentuées qu'à l'état normal.

Pour étudier le contenu de cette pulpe, il faut recourir aux colorations électives, Rhodamine bleu de méthylène, ou à l'emploi des colorants mixtes [10].

Dans ces conditions, un premier fait saute aux yeux : c'est que toute

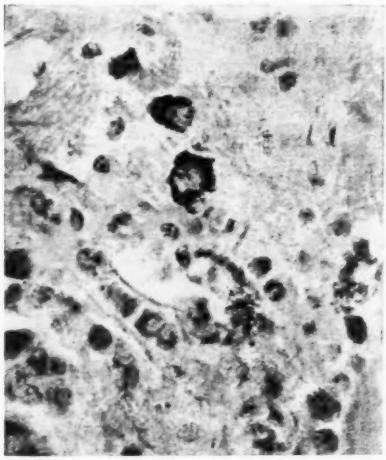

FIG. 3. — *Deux mononucléaires de 15 μ à grains acidophiles, dans un cordon, ressemblant aux myélocytes éosinophiles de la moelle des os.*
Prép. Zenker-formol, Rhodam., bleu de méth. (Gr. 850/1, plaque Lumière SE, écran jaune.)

la pulpe est parsemée d'une infinité d'amas de plasmocytes à protoplasme basophile. Ces éléments se disposent en gaines autour des vaisseaux ou en couronnes périvasculaires et paraissent bien provenir des cellules adventitielles. On les trouve également dans les sinus, dans l'épaisseur des cordons, à la périphérie des follicules, mais pas dans leur intérieur. Ils sont mélangés à une foule d'autres que l'on peut classer de la manière suivante :

1° Des cellules à granulations éosinophiles mesurant 12 à 15 μ avec un seul noyau à nucléole et réseau de chromatine très apparent et qui, par leurs dimensions et leurs formes, rappellent tout à fait les myélocytes

éosinophiles de la moelle des os. Les grains se colorent en rouge vif par fuchsine S ou Rhodamine : on voit nettement ces éléments dans la figure 3, où ils ont été spécialement mis au point. On trouve également de tout petits mononucléaires à grains bien séparés, ainsi que des polynucléaires éosinophiles et neutrophiles du sang.

2° Des macrophages volumineux, atteignant 20, 25 et même 30 μ, à

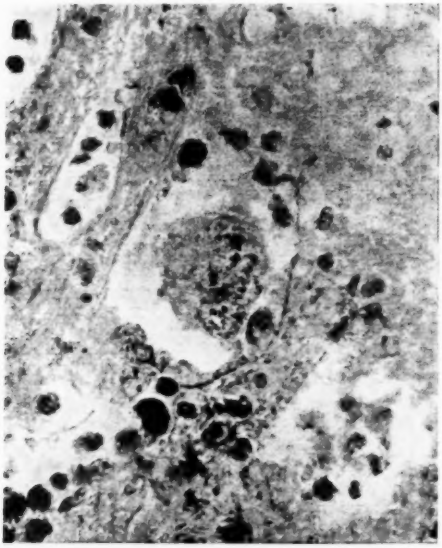

FIG. 4. — *Enorme macrophage plurinucléé de 30 μ dans un sinus. Les cellules qui bordent les parois du sinus sont en partie des cellules endothéliales, en partie des cellules lymphoïdes accolées aux parois. Le macrophage est libre et ne se rattache pas aux bords du sinus.* — Prép. Zenker-formol, Rhodam., bl. de méth. (Gr. 850/1, plaque Lumière SE, écran jaune.)

protoplasme nettement acidophile, à noyaux multiples en général séparés, parfois lobés partiellement. La figure 4 représente un de ces grands éléments, situés dans un sinus veineux. Il est libre et ne paraît pas se rattacher aux cellules endothéliales, mais être entraîné par le courant sanguin dans le sinus veineux.

On retrouve, disséminés dans la pulpe, des macrophages du même genre et de dimensions variables, tantôt de 20 à 25 μ avec deux ou trois noyaux, tantôt de 30 et même 35 μ avec de nombreux noyaux qui, en général, restent séparés. L'acidophilie du protoplasme est constante. Ces

cellules proviennent, comme nous le verrons, du foyer granulomateux, d'où elles sont entraînées par le courant sanguin.

3° De grandes cellules de 18 à 20 μ, à protoplasme tout à fait basophile et à gros noyaux clairs, transparents, lobés ou irrégulièrement découpés, munis de trois, parfois de quatre nucléoles volumineux, représentant le type de la cellule de Sternberg, telle qu'on la voit représentée dans les figures 8 et 9.

4° De grosses cellules de 16 μ à 18 μ tout à fait sphériques, à protoplasme basophile très mince, ne formant qu'un liseré périphérique et à noyau clair, transparent, pourvu de trois à quatre nucléoles volumineux, tantôt séparés, tantôt réunis en groupe deux à deux ou trois et un, ou même soudés par une nucléodesmose.

L'état clair du noyau tient à la finesse extrême du réseau de chromatine, qu'on ne peut mettre en évidence que par l'hématoxyline au fer ou par le mélange vert de méthyl.-fuchsine B.

Cette finesse du réseau chromatinien, le volume des nucléoles, la basophilie du protoplasme, nous font considérer ces cellules comme de *véritables splénoblastes, analogues aux myéloblastes de la moelle* ou aux lymphoblastes des ganglions.

La figure 5 représente un groupe de ces cellules, cinq réunies avec les caractères que nous venons de décrire dans l'intérieur d'un sinus veineux, à côté de lymphocytes et d'un gros mononucléaire à grains acidophiles, situé en bas et à gauche du groupe de splénoblastes.

5° Des lymphocytes de diverses variétés, les uns à noyaux contenant des grains de chromatine disséminés sans nucléoles, d'autres un peu plus volumineux, munis d'un nucléole central et de filaments de chromatine radiés.

6° Des splénocytes, cellules un peu plus volumineuses que les plus gros lymphocytes, pourvus d'un protoplasme basophile plus abondant et d'un réseau de chromatine plus développé, avec nucléole apparent.

Zone de transition. — A mesure qu'on s'approche du tissu envahi, on voit les follicules devenir plus nombreux. La numération donne ici 0,6 par millimètre carré, ce qui se rapproche de certaines rates normales. En même temps, les follicules deviennent plus volumineux, ils varient de 240 μ à 360 μ, chiffres qui peuvent être considérés comme normaux. Leur contenu est formé surtout de lymphocytes de deux variétés, les uns tout petits de 5 à 7 μ avec noyau sans nucléole à grains de chromatine disséminés, les autres plus gros de 10 à 12 μ à noyau pourvu d'un nucléole et à chromatine disposée en rayons. La plupart des follicules présentent une dégénérescence hyaline de leur vaisseau central ou marginal qui frappe les parois musculaires et l'endartère, et s'accuse même sur les coupes par un état fissuré. Les capillaires folliculaires sont particulière-

ment atteints et se présentent sous forme de petits blocs hyalins vivement colorés en rouge par bleu de méth.-fuch. S ou Rhodam. bleu de méth. Les fibrilles du réticulum et les cellules participent à cette dégénérescence et contribuent à former de petits amas de substance hyaline dans les parties centrales des follicules. Celles-ci sont dépourvues de centres germinatifs, et si çà et là elles paraissent plus claires, cela est dû non à la présence de grandes cellules, mais à un état de vacuité qui laisse

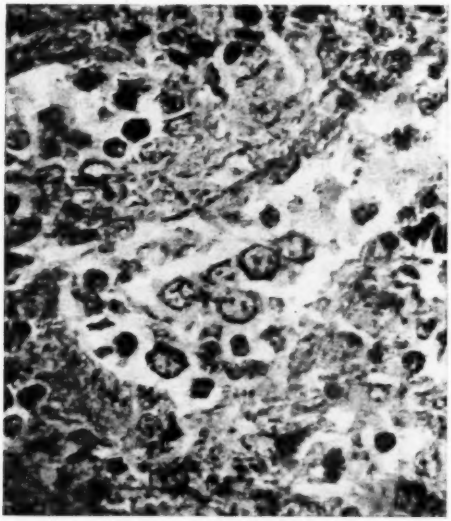

FIG. 5. — *Cinq cellules de 16 μ à 18 μ à protoplasme basophile, noyaux clairs à trois à quatre nucléoles, véritables splénoblastes.* (Voir texte.)
Prép. Zenker-formol, Rhodam., bleu de méth. (Gr. 850/1, plaque Lumière SE, écran jaune.)

à nu le réticulum. C'est en ces points qu'on se rend compte que les cellules du réseau sont particulièrement apparentes, volumineuses jusqu'à 15 μ, à gros noyau clair, à tout petit nucléole, tantôt adhérentes aux fibrilles, tantôt même partiellement détachées, ou même libres et pourvues d'un corps protoplasmique nettement isolé. Les fibrilles réticulaires sont elles-mêmes épaissies. Cet état de vacuité de certains follicules n'est pas absolument pathologique ; on le constate sur des rates normales de suppliciés au delà de trente ans et même sur celle d'un sujet de vingt-cinq ans ; mais, ce qui est anormal, c'est le développement et le

détachement des cellules du réticulum et les transformations hyalines que nous avons signalées. Il faut ajouter que le réseau folliculaire présente en beaucoup de points une transformation collagène, qu'il est souvent infiltré d'hématies et le siège de véritables petites hémorragies interstitielles. On trouve alors, mêlés aux lymphocytes, des éléments du sang, polynucléaires neutrophiles en grand nombre, éosinophiles, mais point de plasmocytes. Ceux-ci ne se rencontrent qu'à la périphérie des follicules. On trouve enfin constamment parmi les cellules des follicules un certain nombre de splénoblastes de 15 à 20 μ à protoplasma basophile et gros noyau clair pourvus de gros nucléoles multiples (trois à quatre).

Le granulome. — Le tissu de néoformation qui occupe tout le centre de la rate se compose de deux éléments :

1° Un tissu de sclérose déjà très avancée;

2° Un tissu granulomateux.

Le tissu de sclérose forme au niveau du hile un large écusson fibreux, renfermant de gros vaisseaux, artères et veines, celles-ci parfois dilatées et gorgées de sang, ainsi que des vestiges de tissu splénique, qui toutefois manquent sur de larges étendues. On ne trouve plus alors qu'une nappe continue de tissu conjonctif. Les coupes de cette région ne peuvent être comparées qu'à celles de certaines cirrhoses hépatiques, très avancées, dans la syphilis, par exemple, où de tout petits îlots de tissu hépatique persistent au milieu d'une fibrose généralisée. Nous constatons ici un état tout à fait analogue. De toutes petites parcelles de tissu splénique sont comme disséquées et isolées au milieu du tissu conjonctif de néoformation. C'est une véritable cirrhose splénique ne laissant presque rien subsister de l'organe.

De ce noyau fibreux hilaire partent une série de bandes et de travées, qui s'allongent et s'atténuent en pénétrant dans la rate, suivant les trajets vasculaires, et se dispersent en arborisations multiples. Celles-ci portent à leurs terminaisons une série de petits nodules de 3 à 5 millimètres de diamètre ou davantage, appendus comme des fruits sur les branches d'un arbre ou coiffant leurs extrémités. Ces nodules sont constitués par un tissu granulomateux, ils sont séparés les uns des autres par des restes de tissu splénique ou par des expansions des travées fibreuses et sont eux-mêmes composés de nodules plus petits (0 mm. 4 à 0 mm. 5) rassemblés au nombre de huit à dix au voisinage ou autour d'une travée conjonctive renfermant le plus souvent une artériole centrale ou simplement réunis en un amas sphéroïde. Ces petits nodules, qu'on peut désigner sous le nom de primaires ou élémentaires, constituent la lésion primitive de l'organe. Ils se terminent au contact de la pulpe splénique par des bords festonnés convexes et découpent ainsi une série de rosaces sur les limites du tissu pathologique. Ce sont eux qu'il faut étudier de plus près

si l'on veut se rendre compte de la nature du processus pathologique. Leur centre est occupé tantôt par une petite artériole entourée d'une zone de sclérose en voie de formation, tantôt par un amas de détritus réticulaires et cellulaires, parfois même par un tissu déjà légèrement nécrotique. Autour de cette zone médiane s'étale une couronne de tissu granulomateux dont nous allons étudier la composition. Pour le comprendre, il faut examiner les régions limitrophes de la pulpe splénique.

En ces points, les sinus de la rate s'aplatissent, se disposent en fentes concentriques qui, sur plusieurs rangs, entourent les bords festonnés du tissu granulomateux.

La pulpe splénique, en un mot, paraît nettement refoulée, comprimée par l'expansion des nodules qui se développent excentriquement par eux-mêmes et très peu par infiltration. A mesure qu'on s'approche du tissu granulomateux, les sinus disparaissent, les cordons s'accolent, puis brusquement les fibrilles réticulaires se rompent, se dissocient et s'égrènent en petits tortillons fragmentaires. Toute distinction de texture splénique disparaît et l'on arrive ainsi en plein tissu granulomateux tel que le représente la figure 4.

On voit dans cette coupe l'état libre des cellules, qui ne sont séparées que par des vestiges à peine apparents du réticulum morcelé. Les cellules du réseau et les endothéliums sont devenus libres et forment un tissu polymorphe composé d'éléments très variés. Les diverses formes cellulaires se devinent déjà à ce grossissement, petites, grandes à noyaux clairs, à protoplasma basophile, quelques-unes du type Sternberg. Toutes sont groupées plus ou moins en travées concentriques autour d'un centre qui, dans le nodule représenté, ne renferme que des cellules plus tassées, mais qui, dans d'autres, laisse voir souvent une petite artériole. Des nodules de ce genre sont parfois légèrement nécrobiotiques au centre. Dans la formation de ces foyers granulomateux, les cellules réticulaires subissent de fortes modifications. Dans les régions marginales, elles deviennent plus volumineuses, leur noyau clair se tuméfie et prend deux à trois nucléoles qui restent petits. A mesure qu'on pénètre dans le tissu granulomateux, elles se détachent partiellement d'abord du réticulum. On en voit adhérer encore par une extrémité effilée à un reste de fibrille réticulaire, d'autres s'isolent complètement et possèdent alors un protoplasma parfaitement différencié. Les cellules endothéliales des sinus veineux ne paraissent pas, au début du moins, participer à ces transformations. Jusqu'au voisinage immédiat du granulome, on les voit, avec leur aspect normal, tapisser les fentes aplaties des sinus. Lorsque ceux-ci disparaissent par la fragmentation réticulaire, les endothéliums, comme les cellules du réseau, deviennent libres, mais leurs caractères histologiques ne permettent plus de les distinguer, et l'on ne saurait dire

ce qui vient des unes ou des autres. Si les endothéliums participent à la prolifération, ce qui est probable, ils ne peuvent le faire qu'après rupture du réseau et mise en liberté de ses cellules.

Le rôle principal paraît en tout cas dévolu aux cellules du réseau splénique, dont la tuméfaction, le détachement progressif et la mise en liberté peut être suivie dans les préparations.

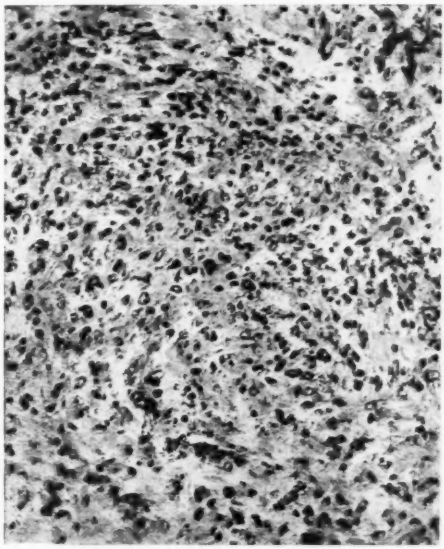

FIG. 6. — *Tissu du granulome, centre d'un nodule élémentaire* (voir texte). Prép. Zenker-formol, hémat. picro-ponceau. (Gr. 240/1.)

En devenant libre, les cellules du réseau subissent une triple évolution que nous allons décrire :

A. — Un certain nombre d'entre elles commencent par changer de forme ; elles perdent l'un de leurs prolongements, et de fusiformes deviennent pyriformes ou en raquette pour atteindre finalement une forme ovale ou ronde assez régulière, qui parfois offre encore sur ses bords une ou deux petites languettes protoplasmiques. Celles-ci disparaissent et la cellule devient tout à fait sphérique. Protoplasme et noyau se modifient dans cette évolution.

Le protoplasme reste tout d'abord nettement acidophile, se colore en jaune rougeâtre par Rhod. bl. de méth., en rouge par éosine bl. de méh.;

mais bientôt, à mesure qu'il tend vers la forme sphérique, il offre par place des taches bleues par les mêmes colorants. On trouve des cellules dont le protopasme est moitié rouge, moitié bleu. Les taches bleues s'élargissent, et progressivement le protoplasme tout entier devient nettement basophile. A ce stade, on remarque qu'il est souvent parsemé de petits espaces clairs qui lui donnent un aspect aréolaire et, par places, même tout à fait vacuolaire. Il est alors criblé de toutes petites vacuoles qui lui donnent un aspect grenu, et, suivant qu'on regarde l'image positive ou négative, on a l'impression de grains ou de vides. Il est certain cependant qu'il ne s'agit pas de granulations, car, en certains points, l'aspect vacuolaire est si tranché qu'on ne saurait douter de son état.

Le noyau, en même temps, subit des transformations importantes. Il augmente de volume, tend de plus en plus vers la forme ronde, reste clair, transparent, muni d'un très fin réseau de chromatine formé de grains disséminés sur des filaments de linine. On ne peut mettre cette structure en relief qu'avec la l'hématoxiline au fer ou par les mélanges de vert de méthyle ou vert d'iode, fuchsine B, ou par l'unna-Pappenheim. Les petits grains de chromatine s'acumulent aussi sur les bords du noyau et donnent parfois l'impression d'une membrane. Ils forment ainsi comme un petit chapelet périnucléaire très caractéristique qui persiste sur toutes les formes cellulaires de transition.

En même temps, les nucléoles se développent, grossissent énormément, se montrent au nombre de trois ou quatre, disposés en quadrille, ou rassemblés à trois, ou unis par des desmoses nucléiniennes. On arrive ainsi à des cellules sphériques de 18 à 20 μ ayant tous les caractères de splénoblastes telles que nous les avons déjà décrites dans les sinus (fig. 5) de la pulpe indemne, où elles proviennent évidemment du foyer granulomateux. Le protoplasme de ces splénoblastes se colore tantôt en bleu d'une manière homogène, tantôt il présente de petits espaces clairs, c'est-à-dire une structure aréolaire, mais jamais de grains. Les noyaux conservent leur fin réseau de chromatine et souvent les grains périphériques, rappelant ainsi leur descendance des cellules réticulaires libres. Les cellules ainsi constituées sont absolument identiques aux myéloblastes basophiles de la moelle des os et aux lymphoblastes des centres germinatifs, nous les considérons ici comme de véritables splénoblastes. Nous croyons donc pouvoir affirmer que les cellules du réseau devenues libres se transforment en partie en véritables cellules-mères, en splénoblastes. En somme, les hémo-hystioblastes deviennent hémocytoblastes, et ceux-ci passent à l'état de splénoblastes.

Dans toutes ces transformations, il est remarquable que les cellules du réseau devenues libres ne présentent jamais de figures de mitoses. Elles se multiplient cependant, mais uniquement par voies de division

directe dont on constate des signes évidents : noyaux lobés, cloisonnés ou en voie de cloisonnement.

B. — Un autre groupe de cellules du réseau ne suit pas la même différenciation. Devenues libres, leur protoplasme s'accroît beaucoup plus que le noyau, reste nettement acidophile et persiste indéfiniment dans cet état. Les nucléoles n'augmentent pas de taille, les noyaux se lobent et se divisent, devenant multiples. On en trouve deux, bientôt trois, dans un corps protoplasmique de plus en plus développé, qui finit par prendre la forme d'un grand macrophage plurinucléé, pouvant atteindre 30 et même 35 μ, tel qu'on le voit représenté dans la figure 4.

Ces éléments se rencontrent principalement dans les sinus de la pulpe, mais on en voit aussi de moindre dimension dans le tissu granulomateux, qui paraît être leur lieu d'origine. Ils se forment sans doute par division incomplète des noyaux, mais surtout par soudure de plusieurs cellules originairement isolées.

C. — Un certain nombre d'hémo-hystioblastes suivent enfin une voie toute différente. Ils ne changent pas sensiblement de forme, restent allongés, fusiformes, exagèrent même cette disposition et donnent naissance à des éléments allongés munis de deux prolongements effilés, à noyau clair et à petits nucléoles, dont le protoplasme subit une transformation basophile très accentuée et reste aréolaire. Avec Rhod. bl. de méth., le corps de ces cellules, qui ressemblent déjà à des fibroblastes, se colore nettement en bleu, avec le Pappenheim en rouge. Le noyau, au début, reste assez gros et clair, mais progressivement sa chromatine s'épaissit. la basophilie atteint toute la cellule qui, colorée en masse, se montre comme un bâtonnet ou un trait coloré dans la préparation. La figure 8 montre à droite de la grosse cellule de Sternberg un de ces fibroblastes entièrement coloré en bleu par Rhodam. bl. de méthylène. On les voit encore dans la figure 7, où, dans un champ de sclérose avancée, ils persistent entre les fibres conjonctives sous forme de traits colorés dont la longueur excède de beaucoup les dimensions d'un noyau. C'est qu'ici le protoplasme et le noyau sont simultanément colorés par le colorant basique.

Tous les hémocytoblastes qui évoluent vers le fibroblaste ne subissent pas la transformation basophile; un certain nombre restent acidophiles, leurs noyaux restent gros et clairs, mais tous, à un moment donné, quand ils ont pris la forme fibroblastique donnent naissance, par leur exoplasme et leurs extrémités, à de la substance collagène qui s'organise en fibrilles, puis en fibres plus ou moins épaisses qui finissent par constituer des bandes de sclérose complètement organisée dans lesquels toute trace de tissu splénique disparaît (fig. 7).

Un certain nombre de noyaux clairs et volumineux se trouvent inclus dans les travées de sclérose. C'est un caractère général de la transformation conjonctive que subit la rate. Partout, dans les bandes de sclérose, on retrouve de ces cellules à gros noyaux clairs, boursouflés, à chapelet de chromatine périnucléaire, à réseau très ténu et qui rappellent par ces détails les hémocytoblastes, conservant ainsi une empreinte de leur

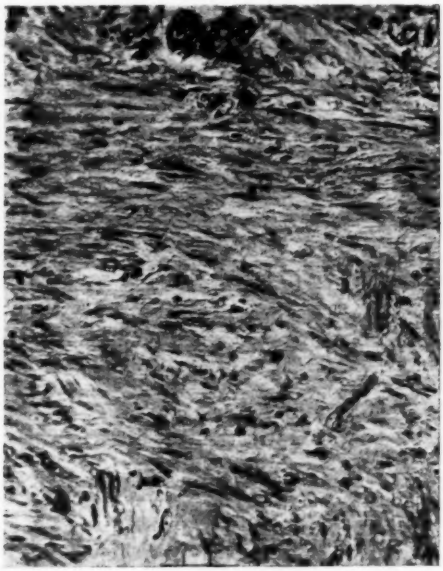

FIG. 7. — *Bande de sclérose entre deux nodules du granulome. Fibroblastes basophiles, nogaux et protoplasme colorés par Rhod. bl. de méth.* (voir texte).
Prép. Zenker. (Gr. 240/1, plaque Lumière SE, écran jaune.)

descendance. Il semble ainsi qu'un certain nombre d'hémocytoblastes se trouvent directement emprisonnés entre les fibres conjonctives sans avoir subi la transformation fibroblastique complète préalable.

D'autre part, les fibroblastes basophiles persistent très longtemps dans les zones de sclérose achevée. On les trouve disséminées, à côté de fibroblastes ordinaires, jusqu'au voisinage du hile de l'organe. Un nouvel appoint est fourni au tissu du granulome par les transformations des cellules précédentes et par l'invasion d'éléments venus du sang.

Les grosses cellules sphériques, à protoplasme basophile type splénoblastes (fig. 5) subissent par places des modifications de leurs noyaux, qui deviennent plus volumineux, s'étranglent et prennent des formes lobées à trois, quatre et même cinq divisions, souvent disposées sur des plans différents. Les nucléoles restent volumineux, multiples, au nombre de quatre à cinq, souvent à deux sur les bords du noyau. Ce protoplasme reste basophile, et l'on aboutit ainsi à d'énormes cellules

FIG. 8. — *Au centre, une grosse cellule de Sternberg à noyau lobé* (voir texte).
Prép. Zenker-formol, Rhodam., bl. de méth. (Gr. 850/1, plaque Lumière SE, écran jaune.)

de 25 μ et même 30 μ, ayant tous les caractères des cellules de Sternberg, ainsi que le montrent les figures 8 et 9.

Dans la figure 8, une cellule de Sternberg est visible à peu près au centre de la figure ; à sa droite, un fibroblaste basophile et un peu au-dessous un hémocytoblaste encore fusiforme, mais déjà pourvu de quatre nucléoles et d'un protoplasme basophile ; forme en évolution vers le splénoblaste. On peut constater de plus, dans cette figure, un grand nombre de cellules du réseau devenues libres, hémo-histioblastes en voie

de devenir hémocytoblastes, à côté d'éléments du type lymphocytaire.

La figure 9 montre un autre aspect des cellules de Sternberg, avec énorme noyau tout à fait clair, comme tuméfié, et pourvu de deux gros nucléoles marginaux. On voit également une foule de cellules libres détachées, mais conservant l'aspect fusiforme de celles du réseau splénique, qui révèle bien leur provenance : ce sont déjà des hémocytoblastes qui vont se différencier ultérieurement. A droite, au tiers inférieur et près du bord, une cellule sphérique à protoplasme basophile à deux gros nucléoles a pris l'aspect des splénoblastes tels qu'on les voit figure 5.

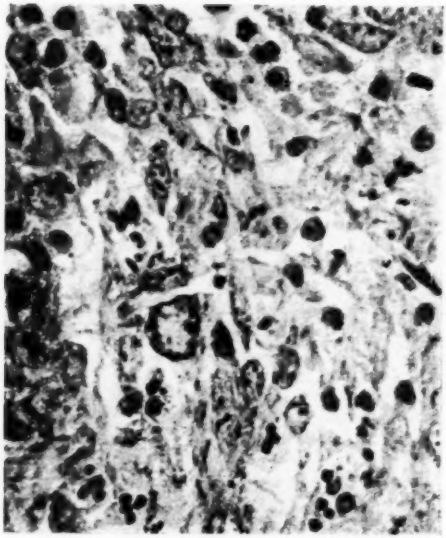

FIG. 9. — *Une grosse cellule de Sternberg à noyau tuméfié et nucléoles marginaux. Histio et hémocytoblastes en voie d'évolution* (voir texte).
Prép. Zenker-formol, Rhodam., bl. de méth. (Gr. 850/1, plaque Lumière SE, écran jaune.)

Les cellules de Sternberg prennent d'ailleurs des aspects très variés. que nous pouvons tous reproduire. Il en est dont le protoplasme devient hyperbasophile, se colorant par le bleu de méthylène si fortement, qu'il masque presque entièrement le noyau qui, de son côté, devient tout à fait clair et vésiculeux. Ces formes pycnotiques sont certainement des phases de dégénérescence ; nous les considérerons comme telles.

D'où proviennent, en définitive, les cellules de Sternberg ? Pour nous, le doute n'est pas possible, elles viennent incontestablement des cellules du réticulum, et le plus souvent indirectement, après avoir passé par le stade de splénoblaste.

Dans nos préparations, toutes les formes intermédiaires s'observent entre la cellule sphérique de 18 à 20 μ à protoplasme basophile et la cellule à noyau lobé, d'abord bilobé, puis plurilobé, aboutissant à la forme de Sternberg. Cette transformation s'effectue certainement, mais le passage par le stade splénoblaste ne paraît pas être absolument constant et indispensable. Il est incontestable qu'un certain nombre d'hémocytoblastes arrivent directement au stade de Sternberg. Nous avons pu en suivre qui, de fusiformes, passent au stade polyédrique, dont les noyaux se lobent progressivement et atteignent le type de Sternberg sans avoir passé par celui de splénoblaste. Nous rappellerons de plus que les cellules du réticulum devenues libres, ou hémocytoblastes, ne présentent jamais de mitoses, mais abondent en figures de division directe. Nous voyons même dans ce fait une explication des formes étranges et si caractéristiques des cellules de Sternberg. Nous croyons que celles-ci ne représentent que des tentatives avortées, incomplètes, de division amitotique. On ne peut se défendre de cette impression quand on constate la fréquence des états lobés des noyaux, la présence de cloisons internucléaires partielles, ou même complètes, qui existent non seulement sur les cellules de Sternberg, mais sur leurs préstades, splénoblastes et hémocytoblastes.

Nous n'avons pas observé, dans la présente rate, de ponts protoplasmiques intercellulaires, mais nous les avons nettement vus dans des ganglions d'autres cas de lymphogranulomatose, et cette constatation nous confirme dans notre opinion. La possibilité d'une formation par soudure de plusieurs cellules n'est pas exclue de ce fait ; nous devons cependant reconnaître que nous n'en avons pas constaté les phases.

Que deviennent enfin les splénoblastes ? Ici, les transformations sont plus complexes. Un certain nombre deviennent cellules de Sternberg, mais d'autres évoluent dans une tout autre direction. Si, en effet, les mitoses font défaut dans les hémocytoblastes, elles apparaissent au contraire dans les splénoblastes, pas nombreuses, mais cependant incontestables. Quand la cellule atteint la forme splénoblastique, un certain nombre d'entre elles se divisent par cinèse. Nous avons trouvé dans nos préparations un certain nombre de ces figures, et il nous paraît démontré que les splénoblastes entrent en division et donnent naissance à des éléments de la lignée lymphoïde et de la lignée hématique, qu'il nous reste à décrire.

Le polymorphisme du tissu granulomateux s'exagère encore par la pénétration de nombreux éléments venus du sang. Les nodules primitifs,

en une foule de points, sont envahis par des infiltrations sanguines. On les trouve bordés d'une zone congestive où les hématies s'accumulent dans les fentes du réseau splénique, et parfois même envahissent le granulome sous forme d'hémorragies interstitielles. On trouve alors mélangés aux cellules du tissu pathologique tous les éléments du sang. Lymphocytes, polynucléaires neutrophiles en grand nombre, masquant presque le granulome, et surtout des éosinophiles en quantités encore plus considérable. Cette éosinophilie achève le tableau des lésions lymphogranulomateuses de notre rate. Elle est si prononcée que les éosinophilies forment dans certains points des amas et des semis continus de cellules bourrées de grains rouges par éosine, Rhodamine ou fuchsine S. Par places, tout le champ de la préparation en est couvert. Le plus grand nombre de ces cellules viennent incontestablement du sang ; elles ont tous les caractères des polynucléaires éosinophiles ordinaires, noyaux lobés, ou deux noyaux, formes rondes bien limitées, accumulation de grains acidophiles tassés et serrés, difficiles à compter. Elle siègent de préférence non pas immédiatement autour des vaisseaux, mais à leur voisinage, comme si déjà une certaine émigration s'était effectuée. On les trouve jusqu'à l'intérieur même de certains nodules granulomateux, mais, à côté d'eux, on observe des éosinophiles de toute petite dimension qui diffèrent tout à fait de ceux du sang. Ils ne dépassent pas 4 à 5 μ, avec un seul noyau de 2 μ tout au plus, pourvu d'un réseau de chromatine et d'un nucléole minuscule. Leur corps protoplasmique est irrégulier, triangulaire ou quadrangulaire, se prolongeant aux angles par une ou deux languettes étroites et bourré de petits grains acidophiles assez *espacés pour qu'on puisse facilement les compter*. Cet écartement des grains s'exagère encore au niveau des languettes angulaires, au point qu'il aboutit à une véritable dissociation. Les grains acidophiles s'isolent complètement, se séparent par groupes du protoplasme et finissent par former des petits amas autonomes dans les interstices du tissu granulomateux. Ces cellules éosinophiles se réduisent par places à un seul noyau entouré de quelques granulations colorées. Elles ont, en somme, une tendance marquée à la clasmatose. Ce sont des éléments pourvus de propriétés clasmocytaires. On les trouve non seulement dans le granulome, mais dans toute l'étendue de la coupe, jusque dans les régions tout à fait scléreuses, où ils se disposent, parfois en série, dans les interstices des gros faisceaux conjonctifs. Ils existent également dans la pulpe et dans les follicules des régions non envahies par le granulome.

Ces petits éosinophiles mononucléaires, avec tendance à la clasmatose, diffèrent tellement de ceux du sang, que nous croyons devoir leur accorder une origine différente; nous croyons qu'ils viennent des tissus, qu'ils dérivent des splénoblastes mêmes, dans lesquels l'on a constaté

des mitoses, et sont les produits d'une véritable réaction myéloïde du tissu splénique. Cette interprétation est confirmée par la présence de grands mononucléaires éosinophiles de 15 à 18 μ, tels que les montre la figure 3, dans les sinus, les cordons et les follicules de la pulpe et dans le granulome même. Ces cellules, tout à fait semblables aux myélocytes acidophiles de la moelle des os, sont évidemment d'origine histiocytaire, et l'on doit rattacher à la même lignée les petits éosinophiles mononucléaires à propriétés clasmocytaires. Nous ajouterons que, si l'on cherche ces éléments dans les vaisseaux renfermant encore du sang, on ne les y trouve jamais, alors qu'ils abondent dans les tissus environnants. Ils manquent également dans les ganglions, qui sont cependant remplis d'éosinophiles sanguins.

Cette réaction myéloïde qui accompagne le granulome se borne-t-elle à la série lymphoïde ? Existe-t-il dans notre granulome des hématies nucléées ? Nous en avons douté pendant longtemps, mais un examen attentif de nos préparations a fini par nous convaincre de leur existence. On trouve, en effet, au milieu des éléments si variés que nous venons de décrire, certains d'entre eux qui sont bien sphériques de 7 à 8 μ à protoplasme homogène, réfringent, faiblement acidophile, et pourvus d'un noyau si fortement coloré qu'il saute aux yeux dans la préparation. Ce noyau est formé de quatre anses de chromatine fortement tassées qui donnent au noyau un aspect mûriforme. Parfois le centre nucléaire est clair et sa chromatine est disposée en couronne. On trouve enfin des éléments réfringents, acidophiles, avec amas de chromatine sur un bord ; d'autres, à noyau central foncé, émettent par un pôle un petit grain lancéolé, ressemblant ainsi à une levure en voie de division.

Ces constatations nous permettent d'affirmer qu'il y a réellement dans le tissu du granulome néoproduction d'éléments du sang. La réaction myéloïde est donc complète, elle touche à la fois la lignée lymphoïde et la lignée hématique.

Sclérose. — La sclérose se compose de larges plaques conjonctives et de travées qui en émanent et séparent les nodules primaires et secondaires les uns des autres. Dans les parties voisines du hile qui ressemblent, ainsi que nous l'avons dit, à une coupe de cirrhose hépatique avancée, le tissu conjonctif est le plus fortement organisé, formé de gros faisceaux, intriqués en tous sens, enclavant des artères et des veines, ainsi que des vestiges de tissu splénique. En suivant les bandes qui rayonnent vers la pulpe, on les voit constituées par un tissu conjonctif plus jeune, plus riche en fibroblastes qui commencent à paraître basophiles. Au pourtour des nodules granulomateux, le conjonctif devient à fines fibres et fibrilles et parsemé de nombreux noyaux. C'est en ces points qu'on peut étudier sa formation. Certains nodules du granulome présentent

sur un bord une véritable limite précise, formée par une couche de faisceaux conjonctifs qui les enveloppe. En partant de la pulpe intacte, pour s'avancer vers le granulome, on voit que les cellules du réticulum se détachent, deviennent libres, et passent progressivement à l'état de fibroblastes, producteurs de fibrilles collagènes. Tout le tissu conjonctif de la sclérose a bien le caractère de néoproduction, il manque en particulier de tout vestige d'élastique, aussi bien dans les grandes plaques scléreuses du hile que dans leurs multiples expansions. Les travées inter et intranodulaires en sont également dépourvues. L'élastique existe cependant çà et là, mais on ne le trouve qu'en deux points.

1° Autour des anciens vaisseaux;

2° Dans les anciennes trabécules du tissu splénique incluses dans les champs de sclérose.

Il se présente en ces endroits, soit sous forme de réseau très ténu, soit sous l'aspect d'amas à plus grosses fibres pelotonnées, disséminés en îlots épars.

Il faut également signaler la fréquence de la dégénérescence hyaline dans toutes les zones scléreuses. Elle frappe, comme nous l'avons dit, les parois des petites artérioles folliculaires et de leurs capillaires, mais elle existe également dans une foule de points du conjonctif. Les fibres lamineuses sont tantôt hyalines dans une partie de leur trajet rectiligne, tantôt elles le deviennent dans des zones où, pelotonnées, elles constituent de véritables nodules hyalins qui émergent au milieu des tissus. Dans ces points nodulaires, les faisceaux conjonctifs hyalins sont souvent orientés autour d'un centre qui semble indiquer l'existence d'un emplacement folliculaire disparu. On trouve, de plus, des grains hyalins sous forme de grains de Russel assez gros, isolés ou réunis en grappes dans toute l'étendue de la préparation intra et extra-cellulaire.

A côté de l'hyalin, il reste à signaler, dans les champs de sclérose, la sidérose et les formations pseudo-tuberculeuses.

Sidérose. — Celle-ci est très accusée, elle se présente sous forme de grains libres, même de blocs ocres et de granulations intracellulaires. L'imprégnation diffuse des tissus par le fer n'existe pour ainsi dire pas, si ce n'est au voisinage immédiat des amas de grains. La recherche a été faite soit par le réactif de Perl (bleu de Prusse), soit par le bleu de Turnbull. Tous deux donnent les mêmes résultats.

Les fins grains de pigment ocre se trouvent dans des cellules qui ont tous les caractères de cellules réticulaires, ainsi que dans les fibroblastes qui en proviennent; les gros grains sont libres dans les interstices des cellules et des fibres.

Cette sidérose a ceci de remarquable qu'elle n'existe, pour ainsi dire, que dans les zones de sclérose. Jamais on ne la constate dans les tissus

et dans les nodules mêmes du granulome; ce n'est qu'à leur périphérie qu'on la voit naître et particulièrement là où se développent les premiers vestiges d'une organisation conjonctive. Elle devient de plus en plus prononcée à mesure que le conjonctif s'organise et forme de gros amas dans toutes les zones de sclérose avancée. Elle est rare et n'apparaît que sous forme de petits foyers dans la pulpe splénique indemne. Quant aux imprégnations diffuses telles qu'on les a décrites dans les nodules de Gandy-Gamna, elles n'existent nulle part dans notre cas. Il faut d'ailleurs se défier de ces productions qui peuvent en partie n'être que des artifices de préparation. La coloration par le Perl, en particulier, est souvent accompagnée de diffusion accidentelle. La preuve en est que, si l'on prolonge l'action du réactif, on peut finir par colorer en bleu la totalité de la coupe. La réaction au bleu de Turnbull, moins brillante, donne plus de sécurité à ce sujet.

Formations pseudo-tuberculeuses. — Dans les larges champs de sclérose avancée, et dans les travées qui en émanent, on trouve çà et là, principalement au voisinage des vaisseaux, de petits îlots de tissu splénique dont le centre est occupé par une à trois grandes cellules polynuclées du type Langhans de 40 à 50 μ, ainsi que le montre la figure 10, ou bien du type cellule à corps étranger. A première vue, on croirait avoir sous les yeux une formation tuberculeuse, mais elle en diffère cependant légèrement. Elle n'est jamais entourée, ni de cellules épithélioïdes, ni de lymphocytes; les cellules géantes sont directement enlacées par un système de fibrilles du réticulum devenues conjonctives et disposées en cercles concentriques qui portent le long de leur trajet des cellules du réticulum en voie de détachement ou de soudure. Les fibrilles réticulaires peuvent être suivies jusqu'au voisinage de cellules géantes et s'y raccordent, au niveau d'une pointe protoplasmique émise sur leur pourtour. L'origine réticulaire de ces grandes cellules est tout à fait évidente, on en suit le mode de formation pas à pas et leur noyau clair à fine chromatine, leur protoplasme à contours irréguliers qui s'effile en pointes périphériques conservent les caractères de leur origine (fig. 10).

Ganglions. — Les ganglions du hile, du volume d'un pois à un haricot, présentent des modifications qui sont identiques à celles de la rate et que nous nous bornerons à résumer.

Ce qui domine, c'est encore la sclérose et la production d'un granulome. Sclérose péricapsulaire énorme, formant une coque, et intraganglionnaire, divisant l'organe en une série de champs conjonctifs.

Là où le tissu ganglionnaire persiste, dilatation énorme des sinus par stase suite de l'oblitération des voies efférentes, amas folliculaires en transformation granulomateuse avec cellules de Sternberg nombreuses et toutes les formes d'histioblastes et d'hémocytoblastes en voie de trans-

formation vers le lymphoblaste et le fibroblaste, comme dans la rate.

La seule différence ici, c'est l'abondance de plasmocytes mêlés aux autres éléments, et l'absence totale de mononucléaires granuleux. Il n'existe pas, en somme, de réaction myéloïde. Les éosinophiles sont très nombreux, mais tous du type sanguin à noyaux lobés, il n'y a ni grands ni petits mononucléaires du type myélocyte. On ne trouve pas

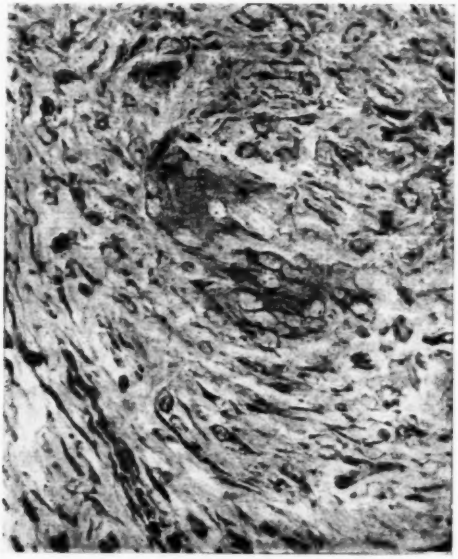

Fig. 10. — *Deux cellules géantes dans un îlot enclavé dans un champ de sclérose* (voir texte).
Prép. Zenker-formol. Hematox. picro-ponceau. (Gr. 80/1.)

davantage de cellules géantes, ni aucune formation comme celle représentée figure 10. La sclérose renferme des fibroblastes basophiles, comme dans la rate. La sidérose est très discrète et limitée aux régions complètement sclérosées.

Recherche de l'élément parasitaire. — Elle a été faite méthodiquement par tous les moyens possibles. La première qui s'imposait était la recherche du bacille de Koch. Elle a été faite par les moyens classiques : coloration à l'hématéine, suivie du Ziehl à chaud, ou recoloration au bleu de méthylène. Différenciation au chlorhydrate d'aniline. Sur plus

de cent cinquante coupes traitées de cette manière et examinées cellule à cellule, nous n'avons jamais pu déceler une seule forme bacillaire ni dans le granulome, ni dans ou autour des cellules géantes, ni dans la pulpe ou dans les follicules de la région indemne. Pour nous mettre à l'abri d'erreurs d'investigation, nous avons également fait des recherches sur des fragments de tissus digérés par l'antiformine. Pour plus de sécurité, nous avons confié des fragments de la rate à M. le docteur Grysez, de l'Institut Pasteur, auquel nous exprimons nos remerciements pour le concours qu'il nous a prêté. L'homogénisation a été faite par lui, à l'aide d'un procédé spécial employé à l'Institut qui rend plus accessible la découverte du bacille et dont voici le résumé :

Fragments de rate. — Ces fragments ont été broyés au mortier avec de l'eau salée ; le magma obtenu a été mélangé au taux d'un dixième avec de la bile de bœuf fraîche filtrée et stérilisée à l'autoclave. Le mélange a été porté à l'autoclave à 115° pendant vingt minutes. Après refroidissement, la bile contenant les tissus, presque complètement digérés, a été mélangée à parties égales avec de l'eau salée saturée, puis répartie en tubes à centrifuger (170 mm. × 16 mm.), chaque tube additionné de 2 centimètres cubes d'éther, secoué, puis centrifugé quelques minutes.

Les corps gras et les bacilles dans ces conditions se rassembleront entre la bile et la couche d'éther en formant une pellicule que l'on étale sur lame, qu'on fixe par flambage à l'alcool et qu'on colore au Ziehl à froid vingt-quatre heures.

Le docteur Grysez a bien voulu également faire des recherches sur des coupes que je lui avais confiées : coloration au Ziehl à froid, décoloration à l'alcool acétique au tiers, recoloration au bleu de méthylène.

Toutes ces recherches du docteur Grysez, ainsi que les miennes, ont été absolument négatives. Dans aucun cas, aucune forme bacillaire n'a pu être décelée. La très grande expérience du docteur Grysez dans ce genre de recherches ajoute une valeur particulière à ces résultats.

Ne trouvant pas de formes bacillaires dans nos tissus pathologiques, nous avons recherché avec le plus grand soin les granuleuses, en nous servant du procédé de Fraenkel-Much.

Nos recherches n'ont pas été plus heureuses ; ni après vingt-quatre heures, ni même après quarante-huit heures de séjour à l'étuve en bain colorant, il ne nous a pas été possible de rencontrer aucun alignement de grains au milieu des tissus. Les formes granuleuses, comme les bacillaires, font donc également défaut. Le procédé de Fontès ne nous a pas donné de meilleurs résultats. Les nitratations au Bielschowski, ou à l'Hortega, ne laissent voir aucune forme de grains ou de bâtonnets.

Nous croyons donc pouvoir affirmer que notre rate ne contient aucune

forme actuellement connue et décelable du bacille de Koch. Des recherches ont été faites au point de vue d'autres agents parasitaires. Le Gram, bien entendu, après coloration au carmin. Résultat nul. Pour les bactéries non Gram fixes, le Nicolle fort, et même prolongé, le bleu de Löffler, vingt-quatre heures. Le bleu de Kühne, vingt-quatre heures. Notre procédé au bleu de toluidine picro-ponceau, celui au bleu de Nil, Van Gieson de Murray [1]. Toutes ces méthodes n'ont donné aucun résultat. Il n'existe donc dans nos coupes aucun micro-organisme que l'on puisse mettre en évidence. Nous avons également recherché les parasites végétaux possibles. Les levures par le chloro-iodure de zinc, qui les colore parfaitement, ainsi que nous l'avons constaté jadis dans nos recherches sur le sacharomyces tumefaciens. Les mycéliums ne peuvent être mis en évidence par ce réactif, car leur cellulose n'y est pas sensible. Il n'existe d'ailleurs aucun colorant spécifique de ces productions, mais il est un procédé détourné qui permet de s'assurer de leur présence : c'est la digestion trypsique. Des coupes de rate soumises à la digestion par la trypsine se dépouillent de tous leurs éléments cellulaires et ne conservent que leur réticulum et leurs travées conjonctives. Toute confusion avec des formes cellulaires se trouve ainsi écartée; le tissu, réduit à une fine dentelle, laisserait infailliblement voir des filaments mycéliens, s'ils existaient. Toutes nos recherches dans cette voie ont été vaines. Nous avons pu d'ailleurs constater que des mycéliums fixés sur lame et soumis à l'action de la trypsine à 37° résistent absolument à la digestion, alors qu'après deux heures d'étuve le tissu splénique est complètement détruit; même après vingt-quatre heures d'étuve, les mycéliums restent intacts.

En dernier lieu nous avons, par nitratation sur coupes ou sur fragments, recherché les formes spirillaires, mais sans plus de succès.

En somme, toutes nos tentatives pour déceler un agent parasitaire dans nos préparations ont totalement échoué. Il n'en existe aucun qu'on puisse mettre en évidence par tous les moyens dont la technique dispose.

CONSIDÉRATIONS GÉNÉRALES

Quelle est la nature des lésions dont nous venons de donner une description détaillée ? Une première question se pose : s'agit-il d'une rate tuberculeuse ordinaire à transformation fibreuse, comme celle décrite par Askanazy ? Cette interprétation, croyons-nous, peut être absolument écartée. Ni les lésions macroscopiques, ni celles révélées à l'examen histologique ne permettent de l'admettre. Une rate tuberculeuse, sans périsplénite, sans lésions sous-capsulaires, sans localisation dans aucun folli-

cule de la pulpe splénique, cela n'existe pas. Dans toute tuberculose de la rate, un certain nombre de follicules de Malpighi sont toujours le siège soit d'une nécrobiose évidente, soit d'un nodule tuberculeux. Parmi le grand nombre de rates tuberculeuses que nous avons eu occasion d'examiner, jamais nous n'en avons rencontré une dont tous les follicules fussent tous indemnes, comme cela se présente dans le cas présent.

On trouve bien, dans nos coupes, des cellules géantes, même du type Langhans, mais elles siègent dans les travées de fibrose avancée et non dans la pulpe ou dans les follicules, comme cela a toujours lieu dans la tuberculose ordinaire. Enfin, la recherche bacillaire a été absolument négative, celle des formes granuleuses également. La tuberculose banale de la rate peut donc être complètement éliminée.

D'autre part, l'aspect des lésions anatomiques et histologiques, ainsi que l'histoire clinique, ne peuvent laisser aucun doute sur l'existence d'un véritable lymphogranulome. A première vue, sans doute, les modifications de la rate donnent l'impression d'une production néoplasique. mais si, comme le montre notre figure 2, on a soin de choisir des régions où les lésions sont plus espacées, si l'on supprime par section, après fixation, la tendance des tissus à faire saillie sur la surface de la coupe, on voit reparaître des aspects qui rappellent la rate porphyre de la lymphogranulomatose. L'examen histologique, enfin, nous paraît absolument décisif. La répartition des lésions en nodules disséminés, le polymorphisme des cellules qui composent le tissu pathologique, le mélange d'éléments sanguins et d'histiocytes, l'éosinophilie marquée, tous les caractères du lymphogranulome se trouvent réunis dans le tableau histologique, qui ne diffère guère de la description classique que par la tendance plus prononcée que d'ordinaire vers la transformation fibreuse. Il s'agit donc certainement d'un cas de lymphogranulomatose à évolution fibreuse très accentuée et très étendue, d'une véritable fibrogranulomatose qui frappe à la fois la rate et les ganglions. Les transformations fibreuses de la lymphogranulomatose ont été décrites par tous les auteurs, mais il est rare qu'elles atteignent le degré et l'extension qu'elles montrent dans le cas présent. En cherchant des documents analogues, nous n'avons guère trouvé qu'un cas que l'on puisse rapprocher du nôtre, et qui d'ailleurs a été décrit comme véritable néoplasme splénique. C'est celui de Foix et Roemmele [2] publié sous le titre de « Réticulo-splénome nodulaire », et qui n'est certainement qu'une lymphogranulomatose à allure néoplasique. Ces auteurs ont d'ailleurs parfaitement décrit des formes cellulaires analogues à celles que nous avons observées.

Nous pouvons résumer ainsi les constatations que nous avons faites :

La rate est tout d'abord envahie par une abondante infiltration de plasmocytes qui se groupent autour des vaisseaux, surtout des artérioles

libres, dans l'épaisseur des cordons et dans les sinus. En même temps, le réseau des cordons de Billroth, celui des follicules, subissent par places une transformation conjonctive; le précollagène devient collagène, et il se développe ainsi à travers toute la pulpe une série de petits foyers où le réticulum splénique prend les caractères de fibrilles conjonctives. C'est une sorte de sclérose disséminée qui se fait *in situ*, sans intervention directe d'un tissu de néoformation, sclérose maculaire initiale. Cette sclérose éparse, prémonitoire, qui sans doute est sous la dépendance de troubles circulatoires, ne paraît pas jouer un rôle essentiel dans la transformation fibreuse que va subir l'organe et ne fournit pour ainsi dire que des points de renforcement pour le tissu conjonctif de néoformation qui va naître du granulome. Celui-ci se forme aux dépens des tissus même de l'organe et des éléments du sang. Il nous paraît incontestable que, dans notre cas en particulier, c'est le réticulum splénique qui, par la mise en liberté de ses éléments, fournit la majeure partie du tissu granulomateux. Par morcellement et destruction du réticulum splénique, ses cellules deviennent des hémo-histioblastes, qui se transforment en hémocytoblastes et évoluent en diverses directions. Une partie des hémo-histioblastes reste acidophile et donne naissance aux macrophages plurinucléés par soudure protoplasmique, d'autres deviennent nettement basophiles et se différencient en deux directions; les uns deviennent fibroblastes basophiles, les autres passent à l'état de splénoblastes. Jusqu'à ce stade, on n'observe pas de mitoses ; les cellules du réseau devenues libres se multiplient par division directe. Les splénoblastes, au contraire, présentent des figures de division mitotique et donnent naissance à de nouveaux éléments de la lignée lymphoïde et hématique : mononucléaires éosinophiles du type myélocyte et hématies nucléées ; une véritable réaction myéloïde de la rate se développe et vient augmenter le polymorphisme des tissus granulomateux.

Les éléments qui ont évolué vers le type fibroblaste donnent naissance à des fibrilles et à des fibres conjonctives; c'est à leurs dépens que se développe l'énorme sclérose qui envahit tout l'organe. La sclérose initiale maculaire du réseau ne joue qu'un rôle tout à fait secondaire dans cette transformation, qui s'effectue par la néoproduction d'un tissu conjonctif issu des cellules réticulaires. Quant aux cellules de Sternberg, elles proviennent en partie des hémocytoblastes, en partie des splénoblastes, soit par tentative avortée de divisions directes, soit par soudure protoplasmique de plusieurs éléments, comme le font les macrophages à protoplasme acidophile. Les endothéliums des sinus veineux participent à cette production, mais seulement après destruction du réticulum et mise en liberté de ses cellules, qui jouent le rôle principal dans toute cette évolution. Que deviennent les plasmocytes, si abondants dans la

pulpe splénique non envahie ? Dans la rate, leur destinée reste obscure. On ne les retrouve pas dans le tissu même des nodules granulomateux, mais seulement à leur périphérie, ou autour des follicules limitrophes. Ils disparaissent, sans doute par transformation en d'autres formes cellulaires, peut-être en cellules de Sternberg ; ils seraient alors une troisième source de ces éléments, mais il nous a été impossible de suivre cette évolution, et nous ne pouvons rien affirmer à ce sujet.

Dans le ganglion, les plasmocytes persistent et se mêlent intimement aux autres cellules du granulome.

En résumé, toute la lésion splénique représente bien un véritable fibroréticulome, avec réaction myéloïde de la rate.

Il s'agit donc bien d'un cas de fibrogranulomatose ou de lymphogranulomatose à transformation fibreuse avancée, présentant macroscopiquement l'aspect d'un néoplasme.

Parmi les néoplasmes vrais de la rate, le sarcome primitif pourrait seul entrer en ligne de discussion. Toutefois, la structure histologique que nous avons décrite ne permet pas de soutenir cette interprétation. Jamais, dans le sarcome primitif, on n'observe le polymorphisme cellulaire qu'on constate dans le cas présent, mais au contraire une homogénéité remarquable qui donne tout de suite l'allure néoplasique à la lésion, par la régularité et l'identité de formes cellulaires. Nous possédons dans notre collection un sarcome primitif de la rate dont la structure ne ressemble en rien à celle que nous venons de décrire; et la comparaison de ce cas nous confirme encore dans le diagnostic de lymphogranulomatose appliqué au cas présent.

Comment se développe le tissu granulomateux ? Il est incontestable qu'il pousse d'abord par lui-même, que les nodules augmentent par expansion, ainsi que le prouvent les tissus environnants, qui portent nettement l'empreinte d'un refoulement mécanique, compression des sinus et des cordons, disposition en cercles concentriques des sinus refoulés. Ceci, toutefois, n'explique que l'agrandissement des nodules, mais comment naissent-ils ? Nous avons cru d'abord pouvoir trouver leur origine en examinant de petits nodules isolés dans la pulpe splénique, mais nos recherches ont été déçues. Quand on examine ces petits foyers, on les trouve déjà constitués par tous les éléments du granulome et même par une sclérose débutante. C'est plutôt sur le bord des nodules secondaires, formés de plusieurs nodules élémentaires, que l'on trouve dans le tissu limitrophe des signes de propagation. Comme nous l'avons indiqué dans notre examen histologique, les follicules de Malpighi sont rares et petits dans toute la région de la pulpe non envahie. Ils se multiplient, au contraire, et se développent au voisinage immédiat des nodules granulomateux, autour desquels ils forment comme une zone folliculaire spé-

ciale; or, si l'on examine les follicules dans cette région, on y reconnaît incontestablement le début des transformations réticulo-endothéliales : mise en liberté des cellules fixes, transformations en hémocytoblastes, apparition de splénoblastes. Certains de ces follicules de Malpighi se montrent comme à cheval sur la limite du granulome et paraissent en train d'être absorbés par lui. Il se fait, en somme, une sorte d'infiltration du granulome, qui s'annexe peu à peu des groupes de follicules voisins et s'étale ainsi en tache d'huile. C'est donc dans les follicules de Malpighi que la réaction lymphogranulomateuse débute ; elle s'accroît ensuite à la fois par expansion propre et par voie d'infiltration progressive.

La nature de l'affection reste indéterminée et notre cas se range parmi les nombreuses observations de lymphogranulomatose connues aujourd'hui, où l'agent parasitaire n'a pu être décelé. Tout ce que nous pouvons affirmer, c'est que dans notre rate il n'existe ni tuberculose banale, ni microbisme quelconque, ni mycose ; mais les résultats négatifs des recherches du bacille de Koch ne peuvent, de ce fait, exclure la possibilité d'une infection tuberculeuse spéciale, sous la dépendance d'une forme anormale du bacille. Ce que nous savons aujourd'hui à ce sujet, la connaissance des formes filtrantes et en général du cryptomorphisme bacillaire, ne permet pas d'exclure son rôle étiologique comme le démontrent les dernières recherches de Fraenkel et Much [3].

BIBLIOGRAPHIE

1. Murray. — *Imperial Cancer Research Fund. Sixth scientific Report* p. 77, 1919. Recherche des bacilles non Gram-fixes.
2. Foix et Roemmele. — *Archives de Méd. expér. et d'Anat. pathol.*, t. 24, p. 111, 1912.
3. Fraenkel et Much. — *Zeitsch. f. Hyg.*, Bd 99, p. 391.
4. Colrat. — *L'Adénie éosinophilique prurigène*, thèse de Lyon, 1921, n° 282.
5. Lacronique. — *Maladie de Hodgkin*, thèse de Lyon, 1912, n° 57.
6. Guggenheim. — *De la lymphogranulomatose*, thèse de Paris, 1913, n° 276.
7. Aubertin et R. Lévy. — *Journal Méd. franç.*, janvier 1928, t. XVII.
8. Vasiliu et Goia. — « La granulomatose maligne » (*Ann. Anat. path.*, 1927, n° 1).
9. Fraenkel. — *Lymphomatosis granulomatosa in Handbuch der spez. path. Anat. u. Hist. Henke-Lubarsch*, t. I, p. 349 (Bibliographie).
10. Houcke. — 1° « Emploi des colorants mixtes en technique histologique; 2° emploi des mélanges fuchsine S et bleus basiques ; 3° emploi du mélange Rhodamine B, bleu de méthylène, dans la coloration du tissu splénique et lymphoïde » (*Soc. Biolog.*, 9 juill. 1928).

HYPERGÉNÈSE ÉLASTIQUE INTRAÉPITHÉLIOMATEUSE

par

R. ARGAUD et J. DUCUING (de Toulouse)

L'hypergénèse des fibres élastiques a été signalée, depuis longtemps, dans le stroma de certaines tumeurs; mais sa capricieuse inconstance et les difficultés d'appréciation comparative en quantité et en qualité avec les mêmes objets envisagés dans les tissus ou dans les organes normaux correspondants ont déjoué — jusqu'à ce jour — toute recherche de conditionnement et, par suite, toute énonciation de loi biologique. Tel squirrhe du sein montre, par exemple, au voisinage immédiat des nodules cancéreux, une riche arborescence élastique, et tel autre, par ailleurs en tout point semblable, en est totalement privé. Tel fibromyome ne permet à l'orcéine le moindre décèlement fibrillaire, tandis que, pour n'en citer qu'un seul exemple, celui décrit par Geisel en était si richement doté qu'il « *paraissait être un néoplasme élastique* ».

Quoi qu'il en soit, cette élasticine tumorale se manifeste de la manière la plus protéique : tantôt sous l'aspect de filaments isolés, fasciculés ou réticulés, tantôt sous la forme de grains épars ou moniliformes, séparés ou coalescents, quoique en chapelet; mais c'est toujours dans le collagène que fut décrite cette hypergénèse élastique, et toujours à l'hyperactivité du stroma qu'elle fut attribuée. Nous n'avons, en tout cas, jamais rencontré, au cours de nos lectures, la relation d'une disposition semblable à celle qui fait l'objet de cette note, disposition dont l'hérésie génétique nous eût certainement frappés.

⁂

Il s'agit d'une récidive d'épithélium alvéolo-gingival traité par les rayons γ ; par conséquent, d'un cancer développé dans une région de choix pour l'étude qui nous intéresse, puisque la muqueuse alvéolo-gingivale est normalement dépourvue, ou à peu près, de fibres élastiques.

Sur des coupes intéressant à la fois les portions saines et les portions néoplasiques, il était donc particulièrement facile d'observer, sous le contrôle de l'orcéine, la répartition topographique des fibres élastiques; et, mieux encore, d'établir la part qui revenait à tel ou tel tissu dans leur hypergénèse. Il est aisé, en effet, de voir en de semblables conditions que l'épithélium pavimenteux stratifié est, comme toujours, dans la partie non tumorale, absolument privé d'éléments élastiques qui essaiment, au contraire, en très grand nombre, au sein même de l'épi-

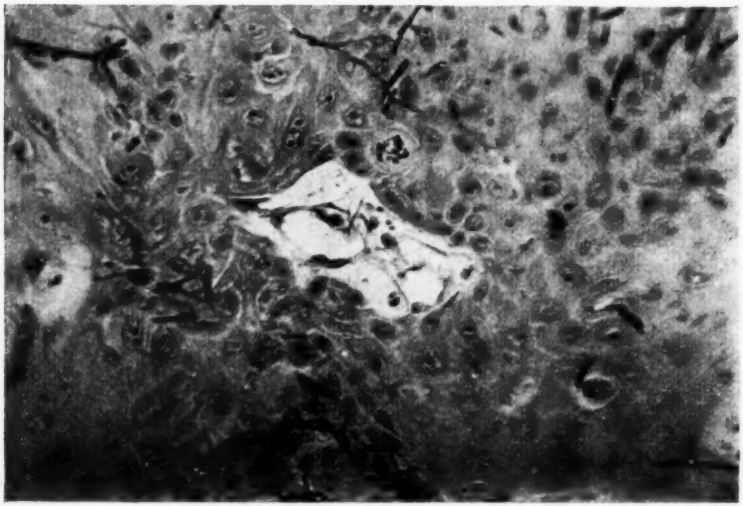

FIG. 1. — *Portion d'épithélioma montrant, en plein groupement cellulaire, des fibres élastiques irrégulièrement disposées.* (Micrographie.)
Au centre, zone de tissu conjonctif vascularisé, à droite et en bas de laquelle se trouve une cellule en raquette dont l'extrémité effilée paraît se prolonger en une fibre élastique.

thélium cancéreux. En certains endroits, c'est un réseau très dense de fibrilles ténues; plus loin, les fibres épaisses et longues serpentent entre les ponts de Ranvier. Dans quelques cellules enfin, on aperçoit, même à un grossissement moyen, en plein protoplasma, de gros grains rougeâtres prenant l'apparence de plasmosomes macrométriques.

Les fibres sont, au contraire, très grêles ou font même complètement défaut dans le collagène à une certaine distance des groupements de cellules néoplasiques. Leur répartition est d'ailleurs des plus inégales.

Morcelées et désordonnées au centre, elles paraissent, au contraire, s'agencer en longues traînées radiaires à cheval sur la limite intercancéro-conjonctive. Dans certains îlots même, c'est à la périphérie seulement qu'apparaissent les fibres élastiques et les grains. C'est également au voisinage des foyers de nécrobiose que s'affirme l'hypergénèse.

Toutes ces particularités sont facilement appréciables, surtout dans la

FIG. 2. — *Formations élastiques intra-épithéliomateuses à un fort grossissement.* (Microphotographie.)

partie des préparations où le champ visuel peut embrasser à la fois plusieurs îlots cancéreux et les nappes conjonctives qui les séparent. Mieux que partout ailleurs, on peut alors préciser la topographie élective de cette hypergénèse; mieux qu'ailleurs, lorsque les nappes collagènes sont largement étendues, on peut voir que, seules, les portions du collagène immédiatement en contact avec les cellules cancéreuses sont farcies de fibres élastiques, tandis que les portions les plus centrales en sont presque entièrement dépourvues.

De tout cela découle *a priori* cette interprétation génétique basée simplement sur une vue d'ensemble superficielle. Le conditionnement de l'hypergénèse élastique est, dans ce cas particulier, bien plutôt ressortissant à l'épithélium qu'à la cellule conjonctive. En poussant plus loin

l'investigation à l'aide d'un fort grossissement, les faits cytologiques viennent confirmer le rôle déjà entrevu de la cellule épithéliale. L'examen minutieux de la périphérie de chaque îlot y décèle une curieuse métaplasie : les cellules, toujours rattachées entre elles par des ponts protoplasmiques de Ranvier, s'allongent en fuseau et prennent l'allure de fibroblastes dont les flagelles, par endroits, débordent dans le collagène. L'orcéine, à son tour, révèle dans le protoplasme, à côté du noyau, l'exis-

FIG. 3. — *Portion de tumeur où l'on peut distinguer, à côté d'éléments plus volumineux, des filaments élastiques très ténus serpentant entre des ponts de Ranvier.* (Microphotographie.)

tence de grains rougeâtres, moniliformes. Dans quelques cellules, les grains sont devenus coalescents; dans d'autres enfin, les fibres élastiques, définitivement constituées, sont extériorisées tangentiellement, en bordure de leur berceau protoplasmique. Il semble même, par endroits, que la fibre naît directement, telle quelle, de la cellule (fig. 1). Il est donc avéré que, sollicitée probablement par les agents physiques utilisés dans un but thérapeutique, en l'occurrence les rayons γ, la cellule cancéreuse soit devenue efficacement et directement élastogène. Le processus habituel, indiqué précédemment, consiste dans l'apparition de grains

qui se soudent en chapelet de plus en plus coalescent pour s'extorioriser ensuite en marge de la cellule génératrice sous forme de fibres paracellulaires; mais, parfois, des fibrilles extrêmement ténues et serrées les unes contre les autres semblent naître par fibrillisation d'un exoplasma soumis d'ailleurs lui-même à l'énergie cellulaire. Ces deux modalités histogéniques, différentes en apparence, se rattachent en réalité à des variantes d'une évolution presque identique : sécrétion immédiate et granuleuse dans un cas, fibrillisation secondaire d'un produit sécrété en masse dans l'autre, chaque fibrille étant elle-même formée, au fond, par une succession moniliforme de grains minuscules. On se trouve donc en présence, dans les deux cas, — et c'est le fait important, — d'une sécrétion que l'on ne saurait attribuer à des éléments conjonctifs. Ce potentiel élastogénique exclusivement réservé à la périphérie de l'îlot épithéliomateux est évidemment amorcé, à cet endroit, par le contact immédiat avec les vaisseaux sanguins qui apportent, comme toujours, les matériaux indispensables à toute édification. Cette hyperplasie élastique n'entrave en aucune façon l'activité diérétique du cancer et les lobules augmentent progressivement de volume, si bien que les fibres élastiques néoformées s'inclusent petit à petit au sein d'un néoplasme qui, dans sa marche envahissante, les morcelle et les essaime.

En résumé, la cellule épithéliomateuse possède un potentiel élastogénique qui peut soit rester à l'état latent, soit être déclanché par une excitation d'ordre variable.

Il est probable que l'hyperplasie élastique décrite à maintes reprises par les auteurs, au voisinage des îlots cancéreux du sein, est, malgré sa situation en plein collagène, d'origine épithéliale; les objets élastiques ne passant que secondairement dans le tissu conjonctif.

Dans certains épithélioma soumis à l'action des rayons γ, comme dans celui que nous venons de décrire, il est possible d'observer la genèse directement intra-épithéliale de grains élastiques et d'expliquer la situation interépithéliale des fibres élastiques néoformées.

On est enfin logiquement conduit à se demander si l'activation de cette élastogénèse cancéreuse ne pourrait un jour, après de longs et inévitables tâtonnements expérimentaux, être thérapeutiquement exploitée à l'aide des rayons γ dûment filtrés et rigoureusement dosés.

Travail du Laboratoire de l'Institut d'Histologie
de la Faculté de Médecine de Bucarest. Prof. Besnea

RECHERCHES EXPÉRIMENTALES SUR LA MICROGLIE

par

J. BAZGAN et D. ENACHESCU

L'étude dont nous apportons ici quelques résultats fait partie d'un ensemble de recherches que l'un de nous a poursuivies depuis longtemps sur la microglie.

Nous laisserons de côté l'historique de la question, et nous mentionnerons seulement les travaux de M. Rio del Hortega sur la microglie normale et expérimentale, de MM. Metz, Metz et Spatz, Penfield, Rodriguez-Somoza, Minea, Creutzfeld et Metz, Jimenez de Asua, Pruijs, etc..., sur la microglie, dans les différents processus pathologiques ; ces recherches ont apporté déjà une grande contribution à ce sujet de neuro-histologie.

Sur l'origine de la microglie, les auteurs ne sont pas encore tous d'accord. Certains, avec M. Hortega le premier, soutiennent son origine mésodermique. M. Pruijs, dans un travail sur l'origine, la fonction et le rapport de la microglie avec les autres éléments gliaux, est d'opinion contraire; pour lui, c'est l'ectoderme qui donne naissance à la microglie. D'autres, comme Jimenez de Asua, Niculescu et Bazgan, admettent un rapport entre la microglie et le tissu réticulo-endothélial.

Dans ce travail, nous voudrions attirer l'attention sur quelques faits, résultant de neuf expériences instituées chez des lapins. Nous avons employé d'une part des cerveaux traumatisés à l'aide d'un corps étranger, d'autres inoculés par trépanation avec le virus fixe ou par des cultures diluées de staphylocoques et ensuite des cerveaux de chiens enragés par le virus de la rue.

Le cerveau n° 1 provient d'un lapin qui a été inoculé par trépanation avec une culture diluée de staphylocoques. La mort est survenue en quatorze heures.

Le cerveau 4 provient d'un lapin dont la substance cérébrale a été traumatisée par un fer rouge et chez qui la mort est survenue en douze heures.

Les cerveaux 2, 3, 5 et 6 proviennent de lapins qui ont été inoculés par trépanation avec le virus fixe de l'Institut du professeur Babès, et dont la mort est arrivée exactement dans le courant de la sixième journée.



FIG. 1. — *Lapin n° 1. Substance grise vue d'ensemble* (gross. 180).

a, Cellule nerveuse.
b, Microglie normale.
c, Vaisseau.
d, Microglie avec deux noyaux et prolongements microgliaux appliquée sur la paroi du vaisseau.
e, Microglie normale avec deux noyaux.
f, Prolongements microgliaux libres.
g, Vaisseau sur lequel se trouve appliquée la microglie hypertrophique.
h, Microglie hypertrophique.

Les cerveaux n°s 7, 8 et 9 proviennent de chiens enragés avec le virus de la rue.

Les lapins 5 et 6, avant d'être sacrifiés, ont subi pendant cinq jours un traitement par des piqûres intraveineuses quotidiennes de 2 centimètres cubes de solution de carmin lithiné à 2 %.

Pour la description des faits, nous avons partagé les expériences en deux catégories : dans la première sont rangées les expériences où la réaction nocive sur le système nerveux central a été très courte (douze à quatorze heures) ; la deuxième catégorie comprend les expériences où la réaction a été plus longue (quatre à six jours).

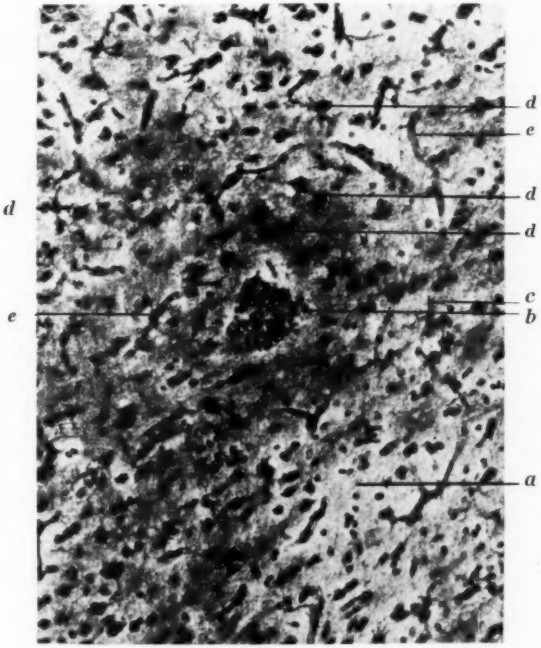

FIG. 2. — *Lapin n° 4. Cerveau* (gross. 300).
Intense prolifération et altération de la microglie.
a, Substance grise.
b, Nodule inflammatoire.
c, Microglie jeune.
d, Microglie hypertrophique.
e, Vaisseau avec la microglie hypertrophique appliquée sur sa paroi.

Technique. — En général, nous nous sommes servis de la méthode de Rio del Hortega et des autres colorations communes.

Nous avons toujours employé le fixateur : formol-bromure d'ammonium, en ajoutant vingt à trente gouttes d'ammoniaque pur pour le neutraliser. La durée de la fixation a été de vingt-quatre à quarante-huit heures à 37°. Les préparations ont toujours été bien réussies et nous les avons pratiquées sur des coupes de cerveau, cervelet, bulbe et moelle.

Nous ne rapporterons de nos recherches que les faits qui ont trait à la microglie, envisagée dans son abondance, sa morphologie et sa disposition topographique.

LES MODIFICATIONS DES CELLULES DE HORTEGA DANS LA PREMIÈRE CATÉGORIE D'EXPÉRIENCES. — L'observation attentive des préparations du

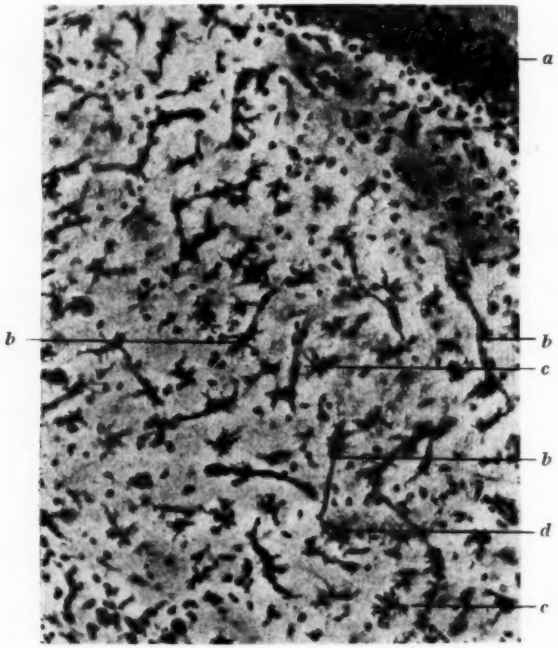

FIG. 3. — *Lapin n° 2. Cerveau, corne d'Ammon* (gross. 300).
Polymorphisme de la microglie hypertrophique.
a, Cellules de la corne d'Ammon.
b, Vaisseau avec la microglie hypertrophique appliquée sur sa paroi.
c, Microglie hypertrophique.
d, Forme monstrueuse.

cerveau, du cervelet et de la moelle qui proviennent des expériences n°s 1 et 4 nous montre de quelle façon la microglie peut réagir contre le facteur nocif introduit dans la substance cérébrale.

Une vue d'ensemble de nos coupes nous laisse voir que les cellules microgliales sont beaucoup moins nombreuses que normalement. Côte à

côte, nous voyons la microglie normale, et nous rencontrons en même temps des éléments semblables, mais plus petits, avec une très minime substance protoplasmatique et dont les prolongements ne sont pas encore arrivés à leur complet développement.

Le noyau petit, presque toujours rond, est plus intensément imprégné

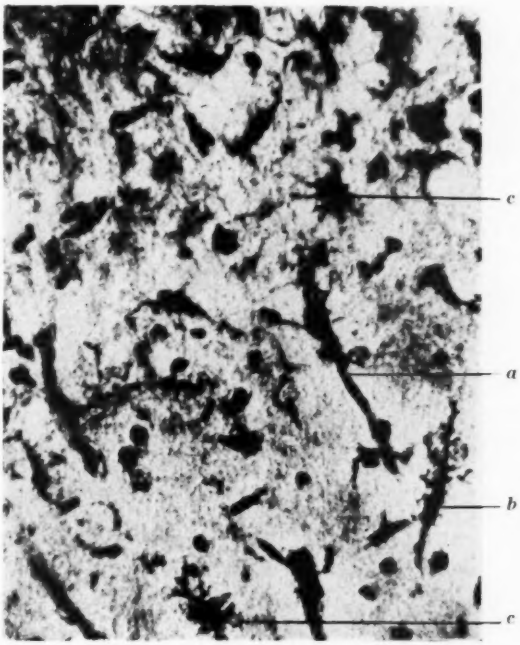

FIG. 4. — *Lapin n° 6. Cerveau, substance grise* (gross. 300).
a, Vaisseau avec microglie hypertrophique.
b, Microglie bipolaire. (Stäbchenzellen.)
c, Microglie hypertrophique monstrueuse.

que les prolongements. Ceux-ci sont très fins, beaucoup moins sinueux, moins dichotomisés, plus courts que les prolongements de la microglie normale et se colorent moins vivement. On ne voit pas de grains argentophiles, ni dans le protoplasma, ni dans les prolongements.

Autre fait important, on voit très souvent de petites cellules qui possèdent deux noyaux. Chaque fois que nous avons pu observer des cellules binucléées, nous les avons trouvées à côté des vaisseaux, parallèle-

ment à ceux-ci, ayant leurs fins prolongements appliqués contre la paroi de ceux-ci (fig. 1).

On trouve encore des cellules de Hortega agrandies avec prolongements courts et épais, dont le protoplasma se colore assez fortement, ainsi que les noyaux; c'est là la forme hypertrophique de la microglie.

De tels aspects correspondent sans doute à la réaction de la cellule de Hortega préexistante contre le facteur nocif.

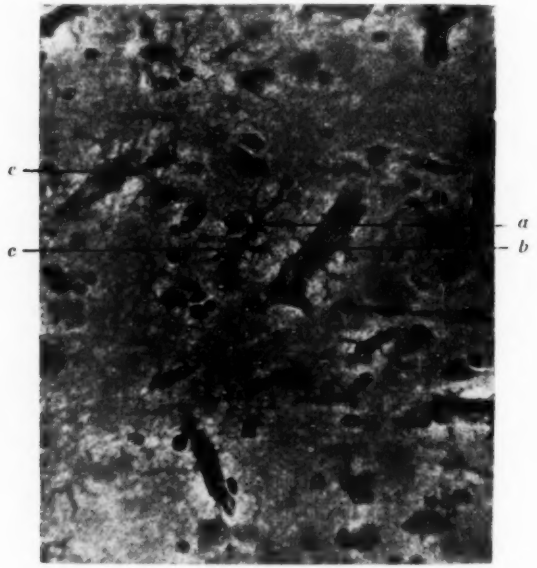

FIG. 5. — *Lapin n° 5. Cerveau, substance grise* (gross. 360).
a, Cellules nerveuses entourées d'un prolongement microglial.
b, Microglie hypertrophique qui entoure les vaisseaux avec ses prolongements.
c, Microglie hypertrophique.

Dans l'expérience n° 4, nous avons trouvé une légère multiplication de la microglie et remarqué particulièrement la modification de la microglie existante. La microglie devient plus grande, les prolongements plus épais, moins ramifiés; le noyau et le protoplasma sont pareillement imprégnés par le liquide argentique : il y a donc augmentation de la quantité de substance argentophile. Cette forme hypertrophique est en rapport avec la fonction physiologique et la substance étrangère incluse dans le protoplasma.

Dans le cas présent, nous n'avons pas une prolifération assez intense, mais, ce qui est intéressant, c'est l'altération et la modification pathologique hypertrophique de la microglie (fig. 2).

Malgré toute notre attention, nous n'avons pas trouvé de mitoses ou de noyaux en division directe.

Tous ces caractères morphogénétiques, que nous avons décrits, nous

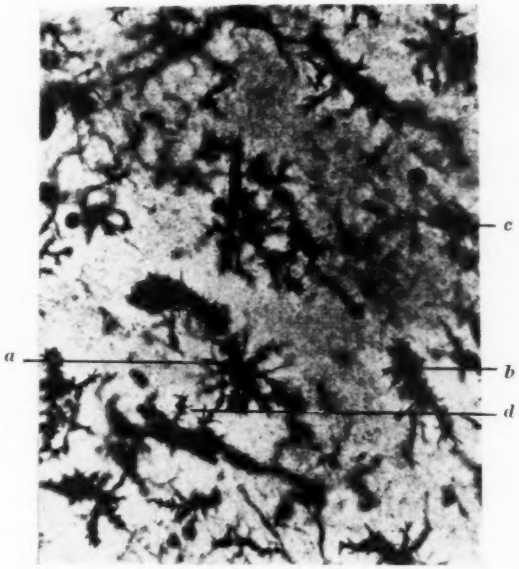

FIG. 6. — *Lapin n° 5. Cerveau, substance grise* (gross. 520).
a, Microglie hypertrophique avec noyaux ronds et prolongements à base assez large.
b, Microglie unipolaire, aspect granulaire des prolongements.
c, Microglie en voie d'altération.
d, Prolongement microglial avec ses épines latérales.

font conclure que nous trouvons des cellules microgliales jeunes à différents stades évolutifs, donc qu'il s'agit d'une *prolifération intense*. Cette prolifération s'observe particulièrement dans la substance grise du système nerveux central et même dans la substance blanche; dans la moelle, elle est beaucoup moins évidente.

Dans ces deux expériences, on trouve aussi des prolongements microgliaux libres et par places des éléments d'infiltration banale.

Les modifications des cellules de Hortega dans la deuxième catégorie d'expériences. — Dans cette catégorie, il s'agit de cerveaux de lapins enragés par le virus fixe ou de cerveaux de chiens enragés par le virus de la rue. Nous laisserons de côté la description des lésions anatomo-pathologiques de la rage comme les lésions vasculaires, les nodules miliaires rabiques, les inclusions dans les cellules nerveuses (corpuscules de Négri) et les infiltrations embryonnaires péricellulaires.

Nous retiendrons en particulier que l'agent pathogène a produit une

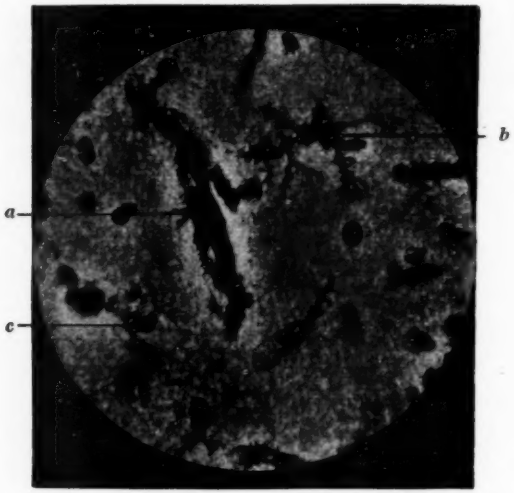

Fig. 7. — *Chien n° 8. Cerveau, substance grise* (gross. 520).
a. Microglie hypertrophique bipolaire avec deux noyaux parallèles au vaisseau.
b, Microglie hypertrophique multipolaire.
c, Microglie unipolaire.

irritation continue sur le système nerveux pendant quatre à six jours, déterminant une congestion vasculaire remarquable, et nous verrons de quelle façon se comporte la microglie.

En regardant les figures 3, 4, 5, 6, 7, 8, nous voyons que le processus prolifératif de la microglie est assez évident. On trouve la microglie abondante à tous les stades évolutifs : très rarement les cellules microgliales sont jeunes, comme nous les avons décrites dans le chapitre précédent; mais on trouve plutôt ici toutes les formes intermédiaires entre la microglie et la vraie forme hypertrophique de celle-là. Partout

on peut voir d'une façon assez évidente le rapport qui existe entre les vaisseaux et le polymorphisme de la microglie pathologique. Les cellules jeunes, lorsqu'on en trouve, sont toujours dans le voisinage des capillaires qui sont gorgés de sang.

On voit des cellules unipolaires, bipolaires et ensuite des cellules multipolaires. Très souvent, on voit dans la substance grise des cellules bipolaires (Stäbchenzellen) hypertrophiques qui sont parallèles à la paroi du vaisseau et donnent l'impression de faire partie intégrante de ceux-ci.

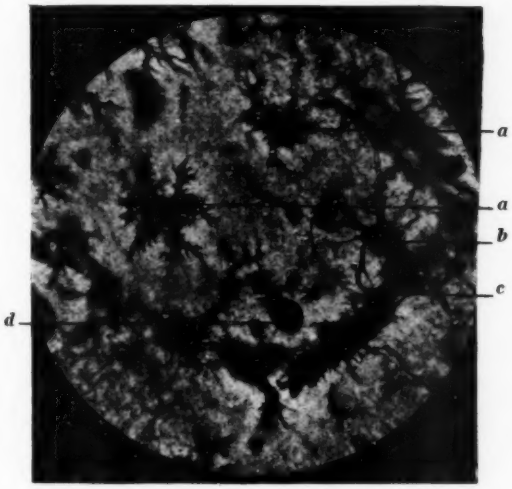

FIG. 8. — *Lapin n° 6. Cerveau, injections intraveineuses de lithiocarmin.* (Gross. 540).

a, Microglie hypertrophique avec prolongements à épines latérales.
b, Cellule névroglique.
c, Vaisseau avec deux cellules microgliales hypertrophiques appliquées sur sa paroi.
d, Cellule nerveuse.

Le rapport d'intimité avec les vaisseaux se manifeste sous l'aspect de microglie hypertrophique appliquée sur la paroi des vaisseaux ou disposées parallèlement à ceux-ci et envoyant des prolongements qui les entourent.

D'autre part, les prolongements donnent l'impression de dépasser les vaisseaux et de les envelopper.

Sur les préparations examinées avec un fort grossissement au micros-

cope binoculaire, nous avons pu suivre tous ces caractères d'hypertrophie.

Nous voyons la microglie agrandie avec un noyau irrégulier, rond ou ovalaire fortement imprégné (fig. 8), et autour de lui le protoplasma, qui a perdu ses caractères normaux.

Les prolongements qui partent de celle-là se disposent sous les formes

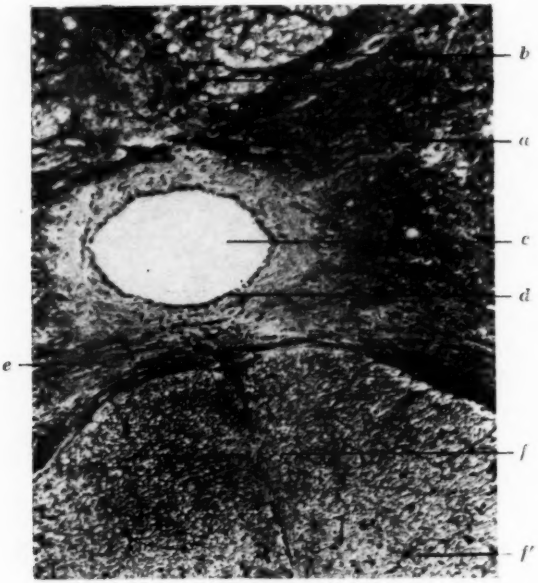

FIG. 9. — *Lapin n° 3. Moelle* (gross. 180).

a, Substance grise.
b, Substance blanche.
c, Canal médullaire.
d, Couche des cellules épendymaires.
e, Microglie dans la commissure grise.
f, *f'*, Microglie dans le cordon postérieur.

les plus variables, montrant un polymorphisme cellulaire très accentué. Ces cellules sont moins allongées, moins sinueuses, plus épaisses, avec une base d'implantation protoplasmique assez large et avec des épines latérales moins nombreuses et beaucoup moins fines. Quelquefois elles donnent l'impression de vraies cellules monstrueuses.

Presque toujours les prolongements prennent la même teinte d'impré-

gnation que les noyaux, mais d'autres fois ils sont moins imprégnés, laissant voir la forme du noyau (fig. 6) et son aspect granuleux. Ils peuvent aussi s'attacher à la paroi des vaisseaux, ou ils peuvent entourer les cellules nerveuses devenant à ce moment les satellites de celles-ci.

Nous avons trouvé des formes où les prolongements sont très courts et donnent l'aspect de cellules monstrueuses.

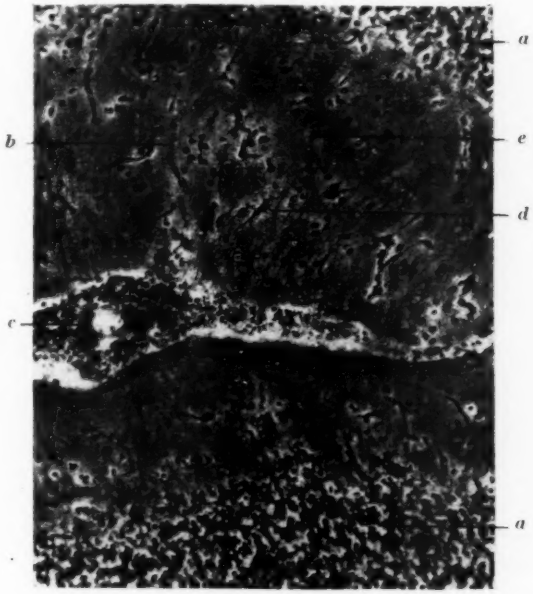

FIG. 10. — *Lapin n° 10. Cervelet* (gross. 420).
a, Couche granulaire.
b, Couche moléculaire.
c, Pie-mère avec infiltration embryonnaire.
d, Microglie hypertrophique bipolaire avec prolongements périnerveux.
e, Microglie unipolaire.

Cette forme hypertrophique, nous l'avons trouvée dans la substance grise du cerveau, du cervelet et de la moelle. Nous l'avons trouvée moins abondante dans la substance blanche, mais avec les mêmes caractères.

Il nous reste donc acquis qu'à la suite d'une irritation continue sur la substance nerveuse la réaction de la microglie se manifeste d'abord par sa *prolifération* intense et ensuite par son *hypertrophie*.

L'hypertrophie progresse tant que dure l'irritation de la substance

cérébrale. Rarement on voit des cellules microgliques en voie de désintégration au niveau de nodules rabiques.

⁂

De ce que nous avons décrit ci-dessus, il ressort que les différents agents pathogènes, le staphylocoque, le virus fixe et le virus de la rue de la rage provoquent une irritation sur le système nerveux déterminant un processus vasculaire intense.

Concomitants au processus vasculaire se sont produits deux phénomènes d'une importance extrême en ce qui concerne la microglie : c'est d'abord la prolifération et ensuite l'hypertrophie de la cellule de Hortega, conditionnées par la substance toxique introduite dans la cavité cranienne. La prolifération apparaît après un temps assez court (de douze à quatorze heures), comme nous l'avons vu dans les premières expériences.

Incontestablement, la prolifération est déterminée par la toxine; mais l'hypertrophie est probablement causée par les substances de désintégration qui résultent de l'altération des cellules nerveuses. Les substances de désintégration sont englobées dans la microglie et déposées dans tout le protoplasma ou dans ses prolongements.

Les recherches antérieures de M. Rio del Hortega, Metz, Spatz et Metz, montrent que les modifications de la forme de la microglie et la propriété argentaffine sont en rapport avec les lipoïdes, les substances grasses et le fer qui sont inclus dans le protoplasma. Creutzfeld et Metz disent que la prolifération et l'hypertrophie sont consécutives à une altération du tissu nerveux.

Nous croyons, d'après nos recherches, que la *prolifération* est secondaire au processus vasculaire intense, qui se produit particulièrement dans la rage, et *l'hypertrophie* est due aux produits de désintégration de la substance nerveuse altérée.

Ces deux modes de réaction de la microglie expliquent très bien son importance chimico-biologique, qui a fait couler tant d'encre.

Nos préparations sont suffisamment démonstratives. On voit le long des capillaires des cellules microgliales en bâtonnets, et, comme l'un de nous l'a dit autrefois avec Niculescu, elles vont prendre part à la formation des gaines de Virchow-Robin.

C'est autour des vaisseaux capillaires que peut se passer le phénomène histogénétique de la microglie.

Nous ne pouvons préciser si elle prend son origine dans les cellules endothéliales des vaisseaux ou dans les fibroblastes de l'adventice vasculaire ou ailleurs. Nous pensons de toute façon que son origine est dans un élément qui part du mésoderme.

Le pouvoir de multiplication de la microglie est grand; elle se fait dans un intervalle assez court, puisque nous avons pu la constater en douze heures.

Sur le mode de multiplication mitotique ou amitotique, nous n'avons pas de faits précis, parce que nous n'avons trouvé ni noyaux en division, ni mitose. Nous avons vu seulement des cellules jeunes et rarement des cellules avec deux noyaux ; la microglie va donc suivre la multiplication amitotique.

En résumé, nous pouvons dire que les différents agents pathogènes introduits dans la cavité cranienne par trépanation provoquent un processus vasculaire intense.

Dans ce cas, on peut voir que la réaction microgliale se manifeste par la *prolifération* et *l'hypertrophie.*

Le rapport entre la réaction vasculaire et la microglie est bien évident, et nous sommes de l'opinion des auteurs, qui soutiennent l'origine mésodermique de celle-ci.

BIBLIOGRAPHIE

ZIVERI : « Alcune considerazioni sulla considdetta neuroglia adentritica « tercer elemento » di Cajal » (*Annali di Neuroglia,* 1914).

CAJAL : « Algunas consideraciones sobre la mesoglia de Robertson y Rio Hortega » (*Del Lab. de invest. biol.,* t. XVIII, 1920).

RIO HORTEGA : « Estudios sobre la neuroglia. La microglia y sus transformacion en células en bastoncito y cuerpos granulo-adifosos » (*Trab. del Lab. de invest. biol.,* 1920).

— : « El tercer elemento de los centros nerviosos. Histogenesis y evolucion normal : exodo y distribucion regional de la microglia » (*Archivos de Nerbiologia,* t. II, n° 3, 1921).

BAZGAN (J.) : *Contributiuni in studiul microgliei,* teza Bucaresti, 1923.

PENFIELD : « La microglie et son rapport avec la dégénération névrogliale dans un gliome » (*Trab. del Lab. de invest. biol.,* 1924).

MANOUELIAN et I VIALO : « Encephatitozoon Raliei » (Parasite de la rage) (*Annales de l'Institut Pasteur,* t. 38, 1924).

PENFIELD : « Oligodendroglia and its relation to classical neuroglia » (*Brain,* 47. n° 4, S. 430, 1924).

— « Microglia and the process of phagocytosis in glioms » (*Journ. of med. Research,* 1925).

CAJAL : « Contribution à la connaissance de la névroglie cérébrale et cérébelleuse dans la paralysie générale progressive » (*Trab. del Lab. de invest. biol.,* 1925).

NICULESCU (I.) si BAZGAN (I.) : « Câteva date referitoare la studiul microgliei » (*Spitalul,* n° 10, octobre 1925).

METZ : « Die drei Gliaarten und der Eisenstoffwechsel » (*Zeitsch. f. d. gesamte Neurol. u. Psychiatrie,* Bd. 106, H. 1/2, S. 100, 1926).

— « Ueber die Bewegungsfähigkeit der Hortegazellen » (*Zentral. d. gesamte Neurol. u. Psychiatrie,* Bd. 43, 1926).

PENFIELD and CONE (William) : The acute regressive changes of neuroglia (Amoeboid glia and Acute Swelling of Oligodendroglia) » (*Laboratory of Neurocytology, Presbyterian Hospital New-York Reprint*, n° 3, 1926).

RODRIGUEZ-SOMOFA (R.) : La névroglie et la microglie dans un cas de paralysie générale » (*Trab. del Lab. de invest. Biol.*, t. XXIV, 1926).

CREUTZFELD (H.-G.) u. METZ (A.) : « Ueber Gestalt und Tätigkeit der Hortegazellen bei pathologischen Vorgängen » (*Zeitsch. f. d. gesamte Neuroglie u. Psychiatrie*, Bd. 106, H. 1/2, 1926.

SPATZ (H.), METZ (A.) : « Untersuchungen über Stoffspeicherung und Stofftransport im Nervensystem. Die drei Gliazellarten und der Eisenstoffwechsel » (*Zeitsch. f. d. gesamte Neuroglie u. Psychiatrie*, Bd. C, H. 2/3, 1926).

PENFIELD (W.) and CONE : « The acute Swelling of Oligodendroglia; a specific type of neuroglia » (*Change Laboratory of Neurocytology, Presbytaria Hospital, New-York, Reprint*, n° 2, 1926).

PENFIELD (W.) : « Oligodendroglia and its Relation to Classical Neuroglia » (*Reprinted from Brain*, vol. 47, part 4, p. 430, 1924-1927).

JIMENEZ DE ASUA (F.) : « Die microglia (Hortegasche Zellen) und das retikuloendothelial System » (*Zeitsch. f. gesamte Neurologie u. Psychiatrie*, Bd. 109, H. 3, 1927).

PRUIJI (W.-M.) : « Ueber Mikroglia, ihre Herkunft Funktion und ihr Verhältnis zu anderen Gliaelementen » (*Zeitsch f. d. gesamte Neurologie u. Psychiatrie*, Bd. 108, H. 1/3, 1927).

VINCENZO-CAVALLARO : « La microglia e i processi di fagocitosi del cervello » (*Pathologica*, n° 435, janv. 1928).

REVUE CRITIQUE

LES LYMPHODERMIES ET MYÉLODERMIES

(Hématodermies)

ESSAI D'INTERPRÉTATION

par

F. CAILLIAU

Les lymphodermies et myélodermies sont les réactions cutanées que l'on peut observer au cours des leucémies, des pseudo-leucémies, des néoplasies malignes du tissu hématopoïétique, et qui sont caractérisées le plus souvent par le remaniement du tissu conjonctivo-vasculaire de la peau en tissu réticulé. Parfois ce remaniement manque ou n'est qu'ébauché (leucémides) ; parfois il acquiert la signification d'un tissu adénoïde comparable à celui du ganglion et soumis aux mêmes réactions histologiques.

L'état du sang, les signes anatomo-cliniques, les caractères histologiques permettent d'identifier des processus morbides qui se rattachent le plus souvent aux états leucémiques ou pseudo-leucémiques ou au cancer. Le mycosis fongoïde, considéré autrefois comme un sarcome, rentre dans le groupe de ces hématodermies, et son cycle évolutif complexe peut se traduire tantôt par un simple état inflammatoire, tantôt par les caractères des hyperplasies inflammatoires diffuses, d'ordre leucémique ou pseudo-leucémique, tantôt par l'état néoplasique malin.

Il existe enfin des réactions cutanées exceptionnelles et des réactions disparates que l'on ne peut avec certitude apparenter aux précédentes.

Après un aperçu rapide des caractères cliniques généraux de ces affections, nous essayerons d'interpréter les principaux types anatomo-pathologiques que l'hématologie et l'histologie permettent d'identifier et nous mentionnerons les cas exceptionnels et disparates.

1. — Caractères anatomo-cliniques généraux.

Ces affections sont essentiellement prurigineuses : le *prurit* est violent, constant, féroce. Parfois seul symptôme traduisant la lésion, il peut précéder les hypertrophies ganglionnaires ou les suivre. Il provoque

ANNALES D'ANATOMIE PATHOLOGIQUE, T. VI, N° 1, JANVIER 1929.

un grattage frénétique qui entraîne des excoriations, des lichénifications, la chute des poils, des folliculites. Souvent il s'accompagne d'exanthèmes papuleux ou prurigo, *d'exanthèmes* urticariens, vésiculeux, bulbeux, survenant par poussées localisées ou généralisées, passagères ou persistantes, simulant l'érythème noueux ou la maladie de Durhing, dont elles diffèrent par la fièvre constante et variable. Plus rarement, ces éruptions rappellent les lésions érythémato-squameuses de la dermatose médio-thoracique. Le polymorphisme et le prurit persistant sont les caractères essentiels de ces dermatoses.

Parfois les réactions cutanées revêtent le type *érythrodermique*. Ce sont des lésions sèches provoquant une couleur écarlate, diffuse, une desquamation abondante rappelant celle des dermatites exfoliatrices quand ces lésions sont diffuses, celle du psoriasis lorsqu'elles sont localisées. Le prurit est intense. Parfois ce sont des lésions humides, suintantes, simulant l'eczéma aigu.

D'autres réactions répondent à des *infiltrations* diffuses du tégument, qui est empâté, érythémateux, dur, d'aspect éléphantiasique, déformant à la fois les membres dont les mouvements deviennent difficiles, et le visage, qui prend l'aspect léonin.

D'autres lésions sont d'ordre néoplasique : ce sont des *tumeurs* petites, miliaires, tantôt nodulaires, parfois couvertes de télangiectasies, offrant assez souvent la teinte foncée des sarcomes mélaniques. Ces petites nodosités sont quelquefois rouges et indurées, groupées comme des adénomes sébacés.

Certaines tumeurs sont molles, indolentes, violacées ou rouge foncé ; leur évolution est lente, elles s'ulcèrent exceptionnellement.

2. — Interprétation. — Histogénèse et modifications évolutives du tissu hématopoïétique.

L'interprétation des lésions qui correspondent à ces réactions cutanées repose sur l'étude de l'histogénèse et des modifications évolutives du tissu hématopoïétique au cours du développement normal de l'individu et du fait des réactions pathologiques éventuelles.

Nous avons pratiqué systématiquement des recherches sur les peaux embryonnaires et fœtales (embryons de deux et trois mois, fœtus jusqu'à la naissance), en notre laboratoire de l'hôpital Saint-Louis, et cette étude nous a conduit aux conceptions qui suivent.

A la période *embryonnaire*, le tissu primordial est indifférencié : c'est le stade du blastème mésenchymateux initial. La première différenciation de ce blastème nous montre l'histogénèse première du tissu conjonctif. Au niveau de la ligne dermo-épidermique, en cette zone où, comme l'a

fait remarquer Retterer, les éléments les plus jeunes du tégument sont adossés (cellules germinatives basales et jeunes cellules conjonctives) apparaissent des mitoses. Celles-ci s'effectueraient, suivant que les auteurs admettent ou repoussent la théorie métaplasique qui fait dériver le mésenchyme de l'ectoderme (Retterer), soit au niveau des cellules basales de l'épiderme, soit au niveau des premières cellules conjonctives apportées par les vaisseaux : cette dernière conception respecte intégralement le dogme de l'étanchéité des trois feuillets originels.

Ces mitoses ne sont pas suivies de cyto-diérèse : seul le noyau se divise, le protoplasme ne se clive pas ; et de ce fait, apparaissent des formations plasmodiales qui se différencient rapidement en un réseau de cellules fixes anastomotiques dont les mailles sont remplies d'hyaloplasme. Les fibres collagènes naissent de l'hyaloplasme, le tissu élastique se développe aux dépens du protoplasme chromophile différencié autour des noyaux des cellules réticulaires. La charpente de soutien du tégument est constituée, et le système réticulé qui lui a donné naissance disparaît.

Vers cette période qui correspond approximativement à la *période fœtale*, dans le jeune tissu conjonctif apparaissent, par le même processus, des divisions nucléaires non suivies de clivages protoplasmiques, des masses protoplasmiques indivises garnies de nombreux noyaux. Ces plasmodes, pleins d'abord, se creusent, se fenêtrent par le fait que des cellules s'individualisent autour des noyaux et tendent à se libérer du plasmode. Une partie des cellules est ainsi mise en liberté ; mais cette libération n'est que partielle. Les cellules qui restent en place, écartées les unes des autres par la libération de leurs congénères, restent unies entre elles par des filaments. Au plasmode indivis initial succède un état syncytial, le syncytium réticulé, *réseau* de cellules fixes anastomotiques, ébauche première du tissu réticulé, constitué par un réticulum dont les points nodaux sont occupés par des cellules fixées dans leurs attaches, dont les mailles sont occupées par des cellules libérées de leurs attaches.

Ces derniers éléments sont indifférenciés comme les cellules embryonnaires : ce sont les premières cellules germinatives, identiques aux cellules germinatives de Flemming du ganglion, aux lymphoblastes de la moelle osseuse ; elles représentent les éléments-souches de toutes les cellules sanguines, dont l'élaboration est en partie dévolue au tégument à cette période.

Cette conception est partiellement conforme aux travaux anciens (Retterer, Dominici) et aux récentes acquisitions des recherches hématologiques qui ont révélé l'existence des monocytes granuleux, ces derniers éléments étant libérés au niveau du réseau des cellules fixes clasmatocytes, dans l'hématopoïèse réticulo-endothéliale.

Erhlich, partisan de la spécificité cellulaire, distinguait deux séries d'éléments dans la lymphe : la série lymphogène et la série myélogène ; et, précurseur de la théorie dualiste, il séparait les tissus lymphoïde et myéloïde, qui donnent naissance aux cellules sanguines.

Les travaux de Dominici, Pappenheim et Hirchfeld apportèrent ensuite la notion d'un seul tissu hématopoïétique polyvalent, dérivé du mésenchyme, constituant la moelle osseuse, les ganglions, la rate, le foie, le tissu conjonctif et la peau. La reproduction expérimentale de l'évolution myéloïde des organes lymphoïdes du cobaye fut un argument puissant en faveur de la théorie uniciste qui, seule, permettait l'interprétation de toutes les lésions observées.

La découverte plus récente du monocyte granuleux a suscité deux nouvelles doctrines : celle du trialisme d'emblée admettant trois cellules-souches (lymphoblaste, myéloblaste, monoblaste) et celle de l'unicisme à ramifications trialistes qui, reconnaissant la priorité du lymphoblaste, lui attribue un potentiel évolutif triple (lymphocytes agranuleux, myélocytes granuleux, monocytes granuleux).

Cette dernière conception nous a paru la plus rationnelle, et elle nous rend compte de toutes les modifications évolutives du tissu hématopoïétique aux différents âges, à l'état normal et à l'état pathologique.

Chez le fœtus, en effet, ce tissu donne naissance à tous les éléments du sang ; il est *polyvalent* et réparti dans tout l'organisme. Ce n'est qu'ultérieurement qu'il se spécialise dans différents organes ; cette systématisation commence à la fin de la période fœtale, la moelle osseuse devient un tissu presque exclusivement myéloïde, le ganglion, la rate subissent l'évolution lymphoïde presque pure. Chez l'enfant, la systématisation est achevée ; chez l'adulte et le vieillard, les tissus lymphoïde et myéloïde entrent en régression et subissent la transformation adipeuse progressive.

Mais la fonction polyvalente première peut être récupérée, à l'état pathologique, par reviviscence du tissu fœtal, qui réapparaît sous l'influence d'une cause toxi-infectieuse, et garde le pouvoir de former des éléments indifférenciés myéloïdes, lymphoïdes, monocytaires. Le tissu myéloïde reparaît dans les tissus et viscères d'où il avait disparu, en sens inverse de sa régression, en se substituant au tissu adipeux.

Cette réversibilité, facile à concevoir avec la notion d'un tissu originel unique, explique les manifestations cutanées des leucémies, pseudo-leucémies et néoplasies adénoïdes. Elle permet aussi de comprendre la diversité, la multiplicité de ces réactions du tégument, leur caractère fugace ou durable, leur apparition précoce ou tardive, dans le processus morbide, leur fréquence ou leur rareté suivant les sujets observés. Elle montre que la lésion du tissu hématopoïétique est le fait primordial dont

dépend la lésion sanguine, qu'elle peut rester cantonnée à un organe, ou se manifester dans plusieurs tissus à la fois, et que la diffusion des lésions ne relève pas de métastases par diapédèse, mais résulte de reviviscences locales dans les différents territoires du système, attestant le caractère *autochtone* de toutes les lésions observées, des lésions cutanées en particulier.

3. — Types anatomo-cliniques et histologiques.

L'observation clinique n'apporte le plus souvent, pour l'interprétation des types observés, qu'un critérium insuffisant que doit compléter le laboratoire. A l'aspect anatomo-clinique des lésions répond une formule sanguine et une formule histologique qui varient dans chacun des processus envisagés.

Les recherches hématologiques, d'une part, montrent des réactions leucémiques vraies et des réactions pseudo-leucémiques dans le sang et dans le tégument ; l'histologie montre, d'autre part, des lésions d'hyperplasie diffuse leucémique ou pseudo-leucémique, ou des lésions néoplasiques malignes.

A) *Leucémides.* — Seules les *leucémides* d'Audry et Germès échappent à une description uniforme, immuable. Ces éruptions polymorphes, prurigineuses, compliquées souvent de papules, vésicules, bulles ou érythèmes variés, offrent parfois une formule hématologique indifférente à l'aspect des lésions cutanées. Elles peuvent précéder ou accompagner un état leucémique ou pseudo-leucémique. Elles répondent à des images histologiques variables attestant tantôt un état inflammatoire banal, tantôt des lésions spécifiques soit d'infiltration lymphoïde ou myéloïde diffuse, soit de lymphomes ou myélomes miliaires sous-épidermiques.

La cytolyse leucocytaire rendrait compte du prurit qui les accompagne (Schaumann).

B) *Leucémies.* — Au cours de certaines érythrodermies d'infiltrations diffuses, de tumeurs offrant les caractères objectifs mentionnés plus haut, l'examen du sang révèle un *état leucémique.* Ce sont les leucémies cutanées qui peuvent s'observer dans les lymphomatoses chroniques, les myélomatoses chroniques, les leucémies aiguës embryonnaires.

Dans les *lymphomatoses chroniques,* les lésions anatomo-cliniques correspondent à des érythrodermies plus ou moins généralisées de divers types. Les unes, fébriles, rappellent la dermatite exfoliatrice de Wilson, Brocq ; d'autres le pityriasis rubra de Hebra-Jadassohn ; d'autres peuvent simuler les herpétides malignes de Bazin.

Ces lésions de nature toxinique (cytolyse leucocytaire) ou infectieuse (tuberculose) sont parfois d'ordre néoplasique (tumeurs étalées en nappes du mycosis fongoïde).

Parfois il s'agit d'infiltrations diffuses de la face (aspect léontiasique), des membres (éléphantiasis).

Parfois ce sont des tumeurs lymphomateuses circonscrites ou diffuses, mollasses, violacées, rappelant le léprome ; parfois elles sont ulcéreuses. Avec Louste, nous avons pu voir l'affection parcourir les étapes suivantes : étape initiale cutanée érythémateuse, étape ganglionnaire et splénique, étape cutanée grave, avec tumeur leucémique ulcérée, leucémie terminale.

Des réactions ganglionnaires, spléniques, médullaires et viscérales, analogues à celles des leucémies lymphatiques, s'observent concurremment.

L'hématologie de ces formes révèle une leucocytose atteignant environ le chiffre de 90.000 globules blancs, avec prédominance des lymphocytes (70 %), présence d'éléments embryonnaires, abaissement excessif des polynucléaires (1 %), abaissement du taux hémoglobique (75 %). Rarement le chiffre leucocytaire atteint les proportions habituellement observées dans les leucémies lymphatiques sans manifestations cutanées ; il semble qu'il y ait une dérivation vers le tégument des cellules sanguines en surnombre.

La réaction des oxydases est négative, l'albuminosurie inconstante.

L'histologie de ces lésions montre le remaniement du tissu conjonctif en tissu réticulé, des infiltrats lymphoïdes diffus des zones papillaire et sous-papillaire du derme ou des lymphomes circonscrits. Ces infiltrats et tumeurs refoulent le tissu dermique sans se substituer à lui. La lésion est d'ordre hyperplasique ; quelle que soit sa variété diffuse ou nodulaire, elle comporte au point de vue cytologique des lymphocytes et des éléments indifférenciés répartis dans le réseau adénoïde. Toutefois, on peut remarquer le caractère homogène de cette prolifération qui ne semble porter que sur une seule variété cellulaire (lymphocyte, lymphoblaste), parfois légèrement déviée de son type, et se rapprochant souvent plus des éléments indifférenciés que du type adulte, et qu'elle n'est pas sans analogies, lointaines il est vrai, avec le cancer, qui s'en distingue surtout par ses caractères destructeurs.

Dans les *myélomatoses chroniques*, les lésions anatomo-cliniques sont celles des leucémides, des érythrodermites généralisées, des infiltrations tumorales diffuses ou nodulaires, de teintes foncées, molles, parfois croûteuses, parfois en nodules confluents. L'hépatomégalie et la splénomégalie sont fréquentes : la rate n'accuse cependant pas l'énorme volume qu'elle peut acquérir dans la leucémie myéloïde habituelle (Hudelo et Cailliau). On observe plus rarement des adénopathies sous-maxillaires,

axillaires, inguinales, mais les ganglions ne sont jamais primitivement intéressés.

L'examen du sang montre souvent une anémie intense (2 millions à 3.500.000 hématies) ; la leucocytose atteint un taux de 60.000 à 80.000 globules blancs, avec abaissement du chiffre des lymphocytes et poly-

FIG. 1. — *Mycosis fongoïde : néoplasie au stade initial.*
Les éléments cellulaires libres (lymphocytes et plasmocytes) sont rares. Les cellules réticulaires et la trame réticulée sont très apparentes. On peut remarquer l'apparition de quelques cellules atypiques.

nucléaires dans le pourcentage, la présence de myélocytes (50 %), une éosinophilie variable.

Des leucocytoses beaucoup plus élevées ont été signalées : Ramel cite un cas où elle atteignit 400.000 globules blancs. La réaction des oxydases et peroxydases est positive dans le sang ; la réaction de Bence-Jones (albuminosurie) est inconstante (Clerc).

L'histologie de cette forme, plus rare que le type lymphatique, montre une réaction myéloïde nette du tégument. Dans le syncytium réticulé du

derme remanié s'observent des polynucléaires éosinophiles nombreux, des polynucléaires neutrophiles, basophiles, des monocytes, de grands et moyens mononucléaires des plaquettes sanguines. Les formes intermédiaires sont plus nombreuses que les formes embryonnaires. L'infiltrat peut occuper tout le derme ; le corps papillaire est riche en angioformations. On peut remarquer le déplacement du tissu conjonctif voisin des lésions, qui n'est pas détruit, mais est refoulé par l'infiltrat.

Ces lésions présentent tous les caractères de l'état inflammatoire, quel que soit le type, nodulaire ou diffus, des infiltrats ; elles sont remarquables par le polymorphisme cellulaire, par le type normal des éléments proliférés, qui répondent à toutes les variétés leucocytaires avec prédominance des éléments granuleux ; l'abondance des plaquettes, la coagulation de la fibrine, la tuméfaction des endothéliums vasculaires complète le caractère essentiellement inflammatoire de ces réactions cutanées.

Avec notre maître Hudelo, nous avons pu suivre une malade offrant de telles lésions, chez laquelle une myélomatose à prédominance cutanée était associée à un syndrome clinique et anatomique de mycosis fongoïde : les nids cellulaires, les angioformations et les cellules géantes du mycosis étaient surajoutés aux lésions leucémiques du tégument.

Les *leucémies aiguës embryonnaires* peuvent offrir, au cours de leur évolution, des manifestations cutanées. Les lésions anatomo-cliniques se traduisent généralement par des taches lilacées, nummulaires, non surélevées, mais offrant au palper la sensation de nodosités dermo-épidermiques. Elles s'accompagnent d'un syndrome hémorragique constant (hémorragies cutanées et gingivales).

G. Roussy a signalé les infections purpuriques à réaction leucémique, et a insisté sur certaines septicémies de l'enfance accompagnées de purpura et d'ecchymoses offrant l'allure et les lésions des leucémies aiguës. L'auteur fait remarquer judicieusement que de telles lésions constituent les chaînons intermédiaires entre l'infection purpurique à réaction leucémique et le lymphosarcome à évolution leucémique, ces faits de passage entre l'hyperplasie et la néoplasie maligne présentant un intérêt considérable.

L'état du sang est assez variable au cours de ces réactions cutanées des leucémies aiguës; la leucocytose dépasse souvent le chiffre de 50.000 globules blancs, elle peut atteindre le taux de 500.000 cellules blanches par millimètre cube. Les cellules indifférenciées et les éléments de transition sont prédominants.

L'histologie de ces lymphomes montre, de même, dans le derme remanié en tissu réticulé, la prolifération excessive de la cellule embryonnaire indifférenciée, accompagnée d'une réaction inflammatoire moins polymorphe que celle des formes myéloïdes ; ce processus semble intermé-

diaire entre l'hyperplasie et le cancer. La réaction des oxydases est négative, l'hyperalbuminose différemment interprétée.

Il y a lieu de remarquer qu'au cours de ces réactions cutanées des leucémies, la leucocytose n'est parfois que relative et que, sauf dans des cas exceptionnels, elle paraît toujours inférieure à celle que l'on est

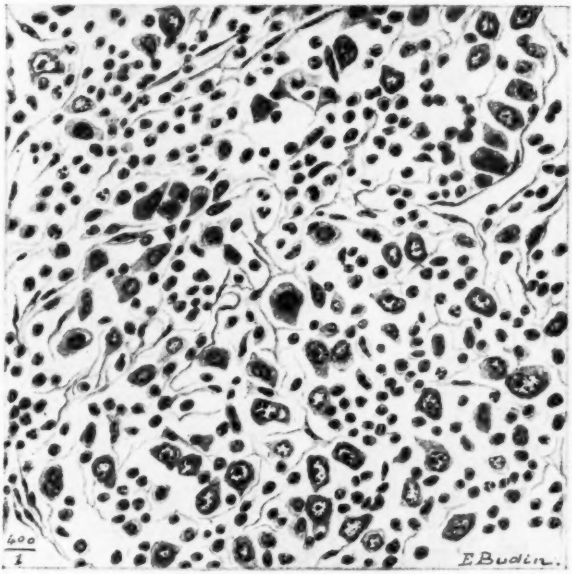

FIG. 2. — *Mycosis fongoïde (néoplasie maligne avec état inflammatoire)* Le dessin représente un ganglion médiastinal. Au sein d'une trame réticulée, on distingue des éléments lymphoïdes, quelques polynucléaires, et des cellules volumineuses à gros noyaux dont les anomalies morphologiques accusent un état néoplasique malin.

accoutumé à rencontrer dans les leucémies, où les manifestations tégumentaires sont absentes.

Notons encore que les réactions myéloïdes sont plus rarement observées que les réactions lymphoïdes. Le type décrit par Kaposi, sous le nom de lymphodermie pernicieuse, semble rentrer dans le groupe des érythrodermies leucémiques.

C) *Pseudo-leucémies.* — Ces réactions leucémiques du tégument sont d'ailleurs peu fréquentes. Le plus souvent, l'examen hématologique ne

montre que des modifications légères ou nulles du sang, accompagnant des lésions hyperplasiques diffuses du tégument. Ce sont les réactions cutanées des pseudo-leucémies, des lymphogranulomes bénins ou malins, des lymphadénomatoses, etc.

On a décrit de nombreux types de *lymphogranulomatose* infectieuse maligne ; les auteurs ont dissocié ce groupe, en y distinguant des variétés cliniques ou anatomiques, suivant la prédominance d'un symptôme ou d'une lésion. C'est ainsi que le syndrome étudié par Favre et Colrat, sous le nom d'adénie éosinophilique prurigène, est une forme clinique de la lymphogranulomatose maligne ; que le prurigo lymphadénique de Dubreuilh répond à un syndrome analogue où prédominent le prurit et les adénopathies.

La lymphogranulomatose infectieuse maligne, appelée à tort maladie de Hodgkin, isolée et bien décrite par Sternberg et Paltauf, est caractérisée par des hypertrophies ganglionnaires atteignant un seul ou plusieurs groupes de ganglions, par la splénomégalie, par un prurit d'intensité variable, par une fièvre à type rémittent évoluant par poussées qui coïncident souvent avec des poussées ganglionnaires ou des infiltrations viscérales. Elle peut offrir des manifestations pleurales, osseuses, rénales ou *cutanées*. Celles-ci offrent, au point de vue anatomo-clinique, un caractère essentiellement polymorphe (prurit, prurigo, urticaire, purpura, pigmentations, lichénifications, infiltrations tumorales).

Le sang accuse une leucocytose variable oscillant entre 15.000 et 30.000 globules blancs par millimètre cube, revêtant le type de polynucléose avec éosinophilie plus ou moins importante, parfois absente, sans état leucémique vrai.

L'histologie des lésions *cutanées*, ganglionnaires, médullaires ou viscérales montre l'existence d'un granulome dû à la régression embryonnaire de ces tissus accompagnée d'état inflammatoire. Ces lésions peuvent s'observer dans tous les organes normalement pourvus de tissu adénoïde et dans ceux qui en sont dépourvus chez l'adulte, mais restent susceptibles de récupérer, à l'état pathologique, les aptitudes hématopoïétiques de la vie fœtale (peau).

Le premier stade des lésions montre l'aspect *bigarré* du tissu de granulation dû à l'élaboration, par les centres germinatifs, de lymphocytes, mononucléaires, macrophages ; à la diapédèse, à la réaction des endothéliums et des cellules fixes hypertrophiées et mobilisées, à l'apparition de mastzellen, éosinophiles en bouquets, plasmazellen uni ou multinucléés.

Dans un deuxième stade, une sclérose diffuse fragmente le granulome et des cellules nouvelles apparaissent, cellules de Langhans à noyaux marginaux, cellules de Sternberg, macrophages à noyaux simples ou

multiples, bilobés, à protoplasme acidophile au centre, basophile sur les bords.

Le troisième stade correspond à une sclérose hypertrophique diffuse, avec disparition fréquente, mais non constante des éosinophiles.

Une poussée aiguë nouvelle peut modifier et remanier à tout moment cet aspect cellulaire polymorphe.

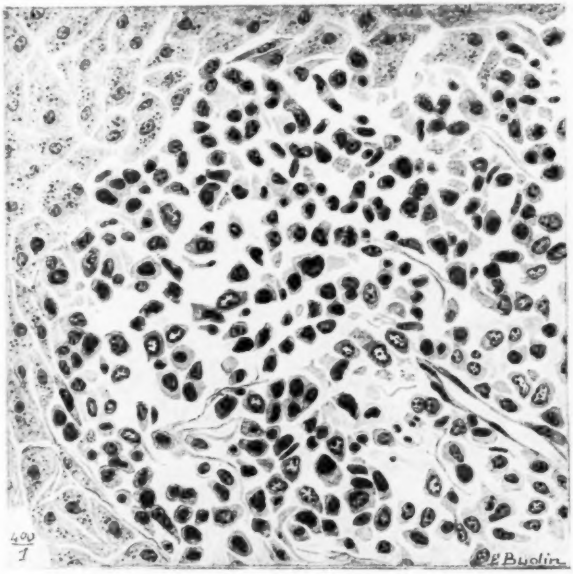

FIG. 3. — *Mycosis fongoïde à tumeurs d'emblée. Métastase hépatique.*
Le parenchyme hépatique est envahi et détruit par le nodule métastatique (à gauche).
Le réticulum est à peine ébauché. Les éléments cellulaires sont inégaux, leurs noyaux sont déformés et de dimensions variables, tantôt clairs, tantôt hyperchromatiques ou en pycnose.

Schaumann range à côté du syndrome de Sternberg-Paltauf le lymphogranulome bénin et le lymphogranulome métascrofuleux.

Le *lymphogranulome bénin* de Schaumann, dit *lupus pernio,* répondrait aux sarcoïdes de Boëck (Schaumann) et doit être distingué du lupus érythémateux tumidus et asphyxique, dit type Hutchinson ou chilblain lupus, dont l'engelure peut être le point de départ.

Il se manifeste anatomiquement par des placards éruptifs tuméfiés, à

des lésions érythémateuses ou érythrodermiques non prurigineuses (localisées souvent à la face d'extension des membres). La vitropression montre que ces lésions sont farcies de nodules gris-jaune analogues aux lupomes. Les doigts sont tuméfiés et déformés.

Le sang accuse une trouble de l'équilibre leucocytaire, une augmentation des grands mononucléaires.

Schaumann attribue ces lésions à la tuberculose bovine, aux formes filtrantes tuberculeuses.

Des granulations tuberculoïdes dans les lésions cutanées, dans les ganglions trachéo-bronchiques, dans des lésions ganglio-pulmonaires, dans les poumons, dans les amygdales, la pituitaire, la moelle osseuse (où la radiographie les décèle), dans la rate, le foie, constituent le substratum histologique de ces lésions.

Il s'agirait pour Schaumann d'une maladie *générale* portant sur tout le système lymphatique et hématopoïétique, dont le *lupus pernio* et les sarcoïdes tubéreuses ne seraient qu'une manifestation *cutanée*.

Le *lymphogranulome métascrofuleux* offrirait des réactions cutanées répondant au lupus érythémateux fixe et relevant d'un processus tuberculeux ganglionnaire. Ce granulome diffus cutané serait associé à des réactions ganglionnaires non folliculaires, ou mixtes.

Il existerait enfin un lymphogranulome malin très voisin de celui de Sternberg-Paltauf qui répondrait aux lésions cutanées du lupus érythémateux aigu et subaigu. L'identification de ces lésions n'est cependant pas complète et leur nature est encore discutable.

Les réactions cutanées des *lymphadénomatoses* de Rieux (homogénéisation ganglionnaire répondant à une nappe uniforme de lymphocytes typiques avec leucocytose légère et lymphocytose relative) paraissent vraisemblables, puisque ces lésions ganglionnaires peuvent aboutir à la leucémie aiguë. Nous n'avous pas observé ces lésions ni celles des lymphadénoses aiguës des auteurs allemands.

Il y a lieu de décrire *des érythrodermies pseudo-leucémiques* caractérisées par des infiltrations dont le type répond à l'érythrodermie prémycosique. Cliniquement, ce sont les lésions des érythrodermies en général. Histologiquement, le derme remanié en tissu réticulé, riche en vaisseaux tapissés d'endothélium tuméfiés, est infiltré de cellules polymorphes mêlées à la fibrine exsudée et précipitée ; ces cellules, souvent en division, sont de sources diverses. Les unes sont élaborées par les centres germinatifs (lymphoblastes, lymphocytes, moyens et grands mononucléaires, macrophages, monocytes) ; les autres sont d'origine diapédétique (polynucléaires, mastzellen, éosinophiles) ; d'autres enfin sont dues aux réactions des cellules fixes (cellules épithélioïdes, cellules géantes, plasmazellen). Ces cellules de l'infiltrat envahissent, par places, l'épi-

lerme acanthosique, y creusent des thèques ou nids cellulaires qui caractérisent l'érythrodermie prémycosique.

FIG. 4. — *Tissu réticulo-endothélial dans l'urticaire pigmentaire.*

1, cellule réticulaire ;
2, groupe de cellules mobiles ;
3, fibrille grillagée, dépourvue de collagène ;
4, fibres collagènes.

On distingue mal la continuité du réseau des fibres grillagées, à cause de la technique de coloration destinée à mettre en évidence les granulations métachromatiques de l'urticaire pigmentaire.

On peut remarquer les clasmatocytes à longs prolongements rameux anastomosés, les cellules récemment mobilisées à prolongements courts, et les cellules arrondies ou ovales sans expansions répondant au type mastzellen.

C'est également dans le groupe des manifestations cutanées des pseudo-leucémies que semble rentrer *l'urticaire pigmentaire*, affection qui se

traduit par des élevures érythémateuses qui brunissent, sont à peine saillantes au repos, mais peuvent durcir et prendre un aspect urticarien à la suite d'une friction énergique. L'hépatomégalie, la splénomégalie et les adénopathies observées au cours de ces éruptions s'accompagnent de réaction lymphoïde ou myéloïde du sang, et les amas de mastzellen observés dans le derme indiqueraient une reviviscence hématopoïétique locale. Dans un cas récemment étudié avec notre maître Hudelo, nous avons pu constater la réalité d'une hématopoïèse réticulo-endothéliale, dans le derme du malade transformé en un syncytium de cellules anastomotiques répondant au type clasmatocytes de Ranvier ; ces cellules et leurs prolongements anastomotiques étaient dessinées et précisées dans leurs connexions par des dépôts de granulations métachromiques et les cellules réticulaires libéraient par clasmatose des éléments bourrés des mêmes granulations basophiles métachromatiques et répondant à la cellule d'Erhlich ou mastzellen (1).

Nous ne ferons que mentionner les *réticulo-endothélioses* qui accompagnent certains états leucémiques et pseudo-leucémiques, dont Letterer, Ewald, Goldsmith ont signalé des cas, et dont les réactions cutanées sont peu connues.

Nous ne pouvons insister davantage sur l'étude de ces syndromes susceptibles d'entraîner des manifestations tégumentaires ; nous sommes obligés de nous borner à l'énumération des faits les plus souvent observés.

D) *Cancers.* — Certaines hématodermies ne s'accompagnent d'*aucune modification sanguine* ; elles entraînent non plus des réactions hyperplasiques diffuses et polymorphes comme dans les manifestations précédemment étudiées, mais elles revêtent le caractère prolifératif uniforme des *néoplasies malignes* du tissu lymphoïde ou myéloïde (lymphocytome, myélocytome, lymphadéno-sarcome, etc.).

L'examen anatomo-clinique montre des tumeurs à siège cutané ou dermo-hypodermique, d'allures malignes. Souvent une néoplasie cutanée initiale et unique se dissémine rapidement en nodules multiples (parfois vingt à cent), respectant souvent les extrémités, peu volumineuses, mais susceptibles d'acquérir des dimensions qui ne dépassent généralement pas celles d'une mandarine. Parfois elles subissent la nécrose et l'ulcération. Les unes, volumineuses, hypodermiques, sont mobiles sous la peau violacée, qui prend l'aspect dit « peau d'orange » avant d'être envahie. D'autres, de volume plus réduit, sont dermiques, variables dans leur consistance. Toutes sont envahissantes, destructrices et plus sujettes aux métastases par les voies lymphatiques que par les voies sanguines.

(1) Hudelo et Cailliau : « Le tissu réticulo-endothélial dans les états pathologiques » (*Annales de Dermat. et de Syphiligr.*, mars 1928).

Le sang des malades n'accuse qu'une modification légère à type de polynucléose banale inconstante.

L'histologie de ces tumeurs montre que tantôt la néoplase remanie le tissu conjonctivo-vasculaire du derme en tissu réticulé ; tantôt ce remaniement manque ou est imparfait. Dans le premier cas, l'élément qui prolifère répond au lymphocyte ou à la cellule-souche, cette cellule-souche offrant des caractères ancestraux plus ou moins accusés (lymphoblaste, prolymphoblaste, etc.). Les cellules infectantes sont déviées de leur type, les tumeurs qu'elles édifient ont été désignées sous le nom de *lymphocytome typique* par Ménétrier, parce qu'elles modèlent et remanient en tissu réticulé les tissus conjonctifs qu'elles rencontrent dans leur extension néoplasique, car elles possèdent essentiellement le caractère destructeur des tumeurs malignes.

Contrairement, dans le deuxième cas, la tumeur ne remanie pas le tissu conjonctif qu'elle envahit, c'est *le lymphocytome atypique* accusant, dit Ménétrier, un trouble fonctionnel plus profond encore de ses éléments cellulaires incapables d'élaborer une trame réticulée. Cette variété partage avec la précédente les mêmes caractères de malignité, elle s'en distingue non seulement par l'absence de réseau adénoïde, mais encore par un plus grand polymorphisme cellulaire : aux lymphocytes et lymphoblastes indifférenciés sont mélangés des polynucléaires éosinophiles, des mégacaryocytes, parfois des myélocytes, des formes cellulaires géantes. La plupart des sarcomes à cellules rondes des sarcomes globocellulaires, des sarcomes à cellules polymorphes appartiennent à ce type histologique. Les vaisseaux dans les deux types sont tantôt pourvus, tantôt dépourvus de parois propres.

D'autres tumeurs répondent à des sarcomes de la trame réticulée ; elles sont plus rares et les cellules réticulaires qui y prolifèrent sont mélangées aux cellules lymphoïdes et non exclues de ces tumeurs.

Nous n'accorderons qu'une mention brève aux tumeurs cutanées plus rares répondant aux myélocytomes, caractérisés par la prolifération des cellules-souches et des myélocytes, ceux-ci étant dépourvus de granulations ; et aux monocytomes, plasmocytomes, érythrocytomes, que nous n'avons pas rencontrés localisés primitivement au tégument.

Contrairement aux hématodermies jusqu'ici étudiées, le *mycosis fongoïde* a une évolution cyclique permettant de le classer suivant la forme qu'il revêt dans les pseudo-leucémies ou les leucémies, dans les néoplasies inflammatoires ou dans les néoplasmes purs. Il réalise donc à lui seul, durant sa longue évolution, la plupart des lésions essentielles, si multiples, si variables, des hématodermies.

Ses caractères anatomo-cliniques sont, suivant le type, ceux des prurigos, des érythrodermies, des infiltrations et tumeurs. Débutant par un

prurit généralisé ou des éruptions polymorphes (érythèmes, lésions eczémato-lichéniennes), il peut revêtir dès le début le type érythrodermique et persister indéfiniment sous cette forme. Ces lésions, accompagnées souvent d'adénopathies, sont sujettes à des disparitions inexpliquées, suivies de récidives.

Des infiltrations peuvent se développer sur des lésions d'érythème ou d'érythrodermie ancienne. Leur teinte est rose ou rouge brique ; elles déforment la face, les membres, peuvent se déplacer, s'affaisser, durer des mois, des années, et passer (mais non fatalement) à la phase tumorale.

Ces tumeurs de dimensions variables, dépassant rarement le volume d'un œuf ou du poing, sont molles, rouge vif ou sombres, parfois violacées, souvent étranglées à leur base et ombiliquées à leur sommet, et ont été comparées à une tomate posée sur la peau. Elles sont mobiles, indolores, fermes, peuvent se résorber spontanément, se déplacer, et parfois s'ulcérer. Des adénopathies, soumises aux mêmes variations, peuvent les accompagner.

Dans une autre forme, décrite par Vidal et Brocq, les tumeurs apparaissent d'emblée, en peau saine *(mycosis à tumeurs d'emblée)*. Elles peuvent se résorber sans ulcération, et n'engorgent pas souvent les ganglions.

Enfin certains mycosis répondent à des réactions cutanées au cours des *états leucémiques*, dans les lymphomatoses chroniques, plus rarement dans les leucémies aiguës et les myélomatoses, et s'accompagnent des modifications sanguines et des lésions tégumentaires propres à ces affections.

Le *sang*, dès l'apparition du mycosis, montre une anémie légère qui s'accentue dans la suite ; l'éosinophilie est fréquente. Ultérieurement, on observe tantôt une polynucléose neutrophile, soit une lymphocytose relative alucémique ou subleucémique. La leucémie n'est pas exceptionnelle.

L'*histologie* du mycosis fongoïde est variable, comme son évolution. Les lésions polymorphes initiales n'offrent aucun substratum histologique caractéristique.

L'érythrodermie prémycosique présente, comme les érythrodermies pseudo-leucémiques, le même infiltrat de cellules polymorphes dans un réseau adénoïde sous l'épiderme acanthosique, creusé de thèques ou nids cellulaires. Lorsque le mycosis revêt le type leucémique, les cellules réparties dans le réticulum répondent aux éléments cellulaires qui caractérisent les lymphomes ou les myélomes ; cet infiltrat homogène et exclusivement lymphoïde dans les lymphomatoses est très polymorphe dans les myélomatoses, et la présence de myélocytes montre que, dans ce dernier processus, la réaction myéloïde est à la fois humo-

rale et tissulaire, tégumentaire. (Observations de Hudelo et Cailliau, de Pelagatti, de Bruusgaard et Lian.)

Les tumeurs malignes succédant aux lésions polymorphes érythrodermiques, on infiltrantes initiales, répondent le plus souvent à des néoplasies compliquées d'état inflammatoire dans les tumeurs jeunes ; elles aboutissent à des néoplasmes purs dans les tumeurs anciennes. Tantôt ce sont les cellules mobiles du réseau qui prolifèrent (lymphocytome, lymphoblastome, etc.) ; tantôt, c'est la cellule fixe de la trame réticulée (lymphadénosarcome).

Le mycosis à tumeurs *d'emblée* répond le plus souvent à des néoplasies des cellules mobiles ou des cellules de la trame, avec ou sans état inflammatoire associé.

Des lésions viscérales peuvent s'adjoindre à ces lésions tégumentaires ; ce sont les réactions hyperplasiques des ganglions, de la moelle osseuse, de la rate. D'autres lésions résultent d'infiltrations leucémiques dans les organes hématopoïétiques. D'autres enfin répondent à des métastases destructrices, essaimées des tumeurs cutanées vers les poumons, les reins, le foie, les séreuses, les surrénales, l'encéphale, le myocarde.

Processus inflammatoire à la période initiale ou à la phase érythrodermique, le mycosis fongoïde revêt les caractères associés des inflammations et des cancers à la période de tumeur, dans les tumeurs jeunes surtout, et il aboutit au néoplasme pur dans les tumeurs anciennes. Il peut apparaître au cours des états leucémiques, et, dans un cas, nous avons, avec Hudelo, constaté la superposition des lésions histologiques caractéristiques de l'érythrodermie prémycosique aux lésions leucémiques. Il peut enfin débuter en peau saine par une néoplasie maligne d'emblée.

4. — Types exceptionnels ou disparates.

A titre exceptionnel, on peut rencontrer des réactions cutanées spéciales où s'observe l'association des lésions de leucémie aiguë à celles des néoplasies malignes des tissus lymphoïde ou myéloïde. Ce sont les chloromes (cancer vert d'Aran), caractérisés par leur siège fréquent au niveau des os du crâne, qui répondent histologiquement à des chlorolymphomes ou chloromyélomes, communiquant une teinte verte aux tissus envahis (lipochromes). Une observation de Jacobæus répond à ce processus.

Nous signalerons au même titre les leucosarcomatoses de Sternberg.

Il existe enfin des lésions *disparates* susceptibles de rentrer dans le groupe des lymphodermies et myélodermies, sans que l'on puisse avec certitude absolue affirmer cette parenté. Tels sont certaines érythrodermies exfoliatrices de Wilson-Brocq, certains pityriasis rubra de Hébra,

la dermatite de Durhing, certains pemphigus foliacés et végétants. Peut-être y aurait-il lieu de rattacher au groupe des hématodermies de nombreux prurigos dits de Hébra, certains prurigos diathéniques de Besnier, paraissant apparentés avec le prurigo lymphadénique de Dubreuilh.

Ces faits disparates, ces formes de passage ou cas frustes trouvent d'ailleurs leur interprétation dans l'histogénèse du tissu hématopoïétique.

Certains de ces types morbides paraîtront quelque peu artificiels, et sans doute les acquisitions plus précises de l'avenir simplifieront-elles cette description complexe.

Nous savons déjà aujourd'hui que des manifestations cutanées diverses peuvent cliniquement coexister chez un même sujet, se succéder ou se surajouter, et que la formule hématologique peut varier suivant la phase de la maladie (poussée aiguë, période d'accalmie). Les examens histologiques du tégument et des ganglions, d'autre part, ne sont pas toujours concordants, les leucémides, en particulier, n'offrent souvent qu'un *substratum* histologique d'inflammation banale, tandis que la réaction du ganglion est spécifique. Il y a, là encore, une inconnue à déchiffrer.

Mais les infiltrations cutanées et les tumeurs revêtent toujours le même type histologique que les foyers viscéraux ou ganglionnaires concomitants, et ce fait s'adapte à l'hypothèse d'une reviviscence pathologique dans le tégument du tissu primordial commun au tissu conjonctif, aux viscères, aux organes adénoïdes et à la peau, pendant la période fœtale.

ANALYSES

FOIE ET VÉSICULE BILIAIRE. — PANCRÉAS.

KENTARO HIYEDA. — Recherches expérimentales sur la pathogénie de l'ictère. La genèse de l'ictère au toluylène-diamine (Experimentelle Studien über die Pathogenese des Ikterus. Ueber die Entstehung des Toluylendiaminikterus). — *Zieglers Beiträge z. pathol. Anat. u. z. allgem. Pathol.*, t. 78, fasc. 2, pp. 389-407, 1 graphique, 1927.

Si on injecte au chien sous la peau, dans les veines ou dans le canal cholédoque du toluylène-diamine à des doses de 0 gr. 05 ou 0 gr. 08 par kilogramme, on obtient régulièrement un ictère. Dix heures après l'injection sous-cutanée, il se produit une hyperbilirubinémie. Elle est de quatre unités le premier jour, de dix le second jour. A partir de ce moment, elle diminue et n'est plus que de huit unités le troisième ou quatrième jour. Le cinquième jour, elle tombe subitement au-dessous d'une unité.

Pendant les premiers jours, on voit dans la zone périphérique des acini une « clarification ». L'auteur nomme ainsi une lésion de la cellule hépatique qu'il avait observée et décrite dans l'ictère par ligature du cholédoque et qui se caractérise par un noyau déformé et gonflé et un protoplasma qui ne prend pas le colorant et qui contient des grains sphériques plus ou moins grands en quantité variable. Dans le parenchyme ainsi modifié, la graisse ne se dépose qu'en quantité peu importante. L'épithélium des canaux biliaires est profondément altéré ; les noyaux sont pauvres en chromatine, ratatinés, souvent en pycnose et en caryorhexis. Le protoplasme est infiltré de graisse.

Les capillaires biliaires ne sont pas ou ne sont que très peu dilatés. Cette dilatation n'a en tous les cas aucun rapport avec l'ictérogénèse.

Par la ligature du canal thoracique, on peut retarder l'apparition de l'ictère. Il en découle que, dans l'empoisonnement au toluylène-diamine, il ne s'agit ni d'une rétention de la bilirubine dans le sang, ni d'une biligénèse sanguine, mais d'un ictère dû au fait que la bilirubine pénètre dans le sang à partir des canaux biliaires.

L'ictère apparaît plus vite après injection sous-cutanée qu'après injection intraveineuse ou injection dans le cholédoque. Il est retardé par la ligature de la veine splénique. Ces deux faits semblent prouver que le toluylène-diamine doit subir une modification dans l'organisme avant de produire l'ictère.

L'ictère au toluylène-diamine n'est donc ni un ictère d'origine extra-hépatique, ni un ictère par rétention dans le sens d'Eppinger, mais est

dû au mécanisme suivant : la bile passe à la faveur de la lésion du parenchyme hépatique (clarification) des capillaires biliaires dans les voies lymphatiques et de là dans le sang.

P. BICART.

HEYD (Ch.-G.), KILLIAN (J.-A.) et KLEMPERER (P.). — Pathogénie de l'ictère (Pathogenesis of jaundice). — *Surg., Gynec. and Obst.*, vol. XLIV, avril 1927, pp. 489 à 500, 9 fig., 5 tableaux et schémas.

A côté de l'ictère clinique, il faut tout d'abord considérer l'existence de l'ictère latent, uniquement sérique et chimiquement décelable, pouvant comporter un taux de bilirubinémie s'élevant jusqu'à 1 pour 40.000 ; le taux normal ne varie que de 1 pour 400.000 à 1 pour 600.000.

Les innombrables travaux concernant la formation hépatique et extra-hépatique des pigments biliaires permettent de considérer à l'ictère trois mécanismes théoriques : soit l'obstruction des canaux d'excrétion, soit la dégénérescence ou le dysfonctionnement de la cellule hépatique, soit l'excès de production de bilirubine par le système réticulo-endothélial, en particulier les cellules réticulaires spléniques et les cellules de Kupffer du foie. Les sels biliaires, de leur côté, sont produits exclusivement par la cellule hépatique, et le foie est le seul organe capable de sécréter simultanément pigments et sels biliaires, si bien qu'on a là un caractère distinctif des ictères d'origine hépatique. Reste à savoir si la cellule hépatique se contente d'excréter la bilirubine préformée, ou l'excrète en la modifiant, ou peut l'élaborer complètement aux dépens de l'hémoglobine. A ce point de vue, la technique de diazo-réaction de Van den Bergh semblerait indiquer qu'il existe deux catégories de bilirubine : d'une part celle qui a traversé la cellule hépatique, que l'on trouve par exemple dans la vésicule, et qui donne une réaction immédiate ; d'autre part celle qui n'a pas traversé de cellule hépatique, que l'on trouve par exemple dans les épanchements sanguins anciens et qui donne une réaction retardée. Les études histologiques combinées aux recherches chimiques montrent que la réaction immédiate se manifeste en présence du sérum sanguin, lorsque les canalicules biliaires capillaires sont obstrués de cylindres ou thrombus biliaires, en somme lorsqu'il y a obstruction en un point quelconque sur les voies d'excrétion biliaire. Mais on peut douter que les variations de cette réaction tiennent à des natures différentes de bilirubine, et non pas plus simplement à la rétention, associée ou non, de sels biliaires.

Dans l'état actuel de la question, les auteurs se rangent, par l'étude de leurs cas personnels, à la classification de McNee :

1° Ictère hépatique par obstruction, s'accompagnant de rétention des sels biliaires et d'hypercholestérinémie ; cet ictère s'accompagne d'ailleurs rapidement d'altération de la cellule hépatique, lésée par le fait même de la rétention mécanique ; il est à noter que la rétention dans tout le lobe droit du foie, par ligature de la branche droite du canal hépatique, ne produit ni ictère, ni symptômes d'insuffisance hépatique.

2° Ictère hépatique toxique ou infectieux (intoxication, septicémies, toxémies, atrophie jaune aiguë, pneumonie, rhumatisme, fièvres continues, spirochétose, etc..., et même ictère catarrhal). Sur cette dernière variété d'ictère, les auteurs donnent, parmi les documents nouveaux de ce travail, une coupe très démonstrative de la destruction cellulaire autour de

la veine sus-hépatique. Plusieurs autres préparations montrent les détails des dégénérescences cellulaires et la dislocation consécutive des canalicules, avec dépôts « en lacs » de la bile, dont les gouttelettes peuvent ensuite essaimer à travers les cellules hépatiques dégénérées.

3° Ictère hémolytique non hépatique ; cet ictère peut être cliniquement latent, par exemple au cours d'anémies. En règle générale, l'ictère est dissocié, le pigment seul étant en excès dans le sang. Une coupe d'ictère du nouveau-né montre des thrombus biliaires dans les canalicules.

P. MICHON.

MALYSCHEW (B.) (Leningrad). — **Le rôle des cellules de Kupffer dans l'inflammation aseptique du foie** (Ueber die Rolle der Kupffer'schen Zellen bei aseptischer Entzündung der Leber). — *Zieglers Beiträge z. pathol. Anat. u. z. allgem. Pathol.*, t. 78, fasc. 1, pp. 1-15, 1 planche, 1927.

L'auteur a pratiqué chez le lapin, après laparotomie, des piqûres du foie au moyen d'une aiguille chauffée et a examiné le foie après la mort des animaux. Dans l'inflammation aseptique du foie, les cellules de Kupffer étant les moins différenciées, les plus résistantes et les plus actives, jouent le rôle principal.

La réaction inflammatoire du tissu hépatique consécutive à la nécrose produite par la cautérisation est accompagnée d'une hématopoïèse transitoire. Celle-ci se manifeste par l'apparition de myélocytes et de mégacaryocytes. Cette hématopoïèse est exclusivement autochtone, intravasculaire et propre aux cellules de Kupffer, qui s'hypertrophient, s'isolent et se transforment en hémocytoblastes d'abord, après division intravasculaire et différenciation ultérieure en myélocytes et en mégacaryocytes.

L'injection intraveineuse de bleu trypan (coloration vitale du système réticulo-endothélial) pratiquée avant la piqûre du foie retarde le développement des cellules de la série myéloïde.

Les cellules de Kupffer, en se transformant en éléments libres à mouvements amiboïdes, prennent part à la formation des macrophages et à la résorption des produits de désintégration. Autour du foyer de nécrose, elles forment un syncytium et produisent du tissu collagène et des vaisseaux capillaires.

Les lymphocytes intra et extra-vasculaires observés dans les régions lésées semblent être pour la plupart d'origine kupfferienne. Ces lymphocytes peuvent se transformer en plasmocytes. Les canalicules biliaires sont le siège d'une prolifération abondante et rapide.

P. BICART.

KAHLSTORF (A.) (Rostock). — **Recherches sur les infiltrations dans le tissu conjonctif périportal du foie** (Untersuchungen über Infiltrate im periportalen Bindegewebe der Leber). — *Zieglers Beiträge z. pathol. Anat. u. z. allgem. Pathol.*, t. 78, fasc. 3, pp. 512-525, 1927.

Les infiltrations du tissu conjonctif périportal du foie sont fréquentes dans les inflammations des organes tributaires de la veine porte et dans les infections générales. Ces infiltrations, qui ont été décrites pour la première fois par Wagner en 1860-1861, sont de nature inflammatoire. Les cellules qui les composent sont analogues à celles qui correspondent à l'infection causale : prédominance de polynucléaires dans les affections aiguës, de lymphocytes dans les affections chroniques. Les cellules

de Kupffer se mettent souvent à pulluler et prennent part à la constitution de ces foyers périportaux.

Ces foyers se forment seulement un certain temps après le début de la maladie. Si celle-ci se prolonge, ils augmentent d'étendue et se résorbent habituellement après la guérison. Ils se différencient nettement des foyers de nécrose dans le foie typique : ceux-ci sont à localisation intralobulaire, tandis que ceux-là sont interlobulaires.

Certains troubles douloureux postopératoires peuvent être expliqués par la pression que ces infiltrations exercent sur les terminaisons du vague et du sympathique.

P. BICART.

PRATT (D.-W.). — Recherches expérimentales sur les parois des capillaires hépatiques, leurs relations avec les cellules de Kupffer ; observations sur la fonction de l'endothélium capillaire dans différents organes (Experimentelle Untersuchungen über die Kapillärwände der Leber, die Beziehungen der Kupffer'schen Sternzellen zu ihnen, nebst Beobachtungen über die Tätigkeit der Kapillarendothelien in verschiedenen Kapillargebieten. — *Zieglers Beiträge z. pathol. Anat. u. z. allgem. Pathol.*, t. 78, fasc. 3, pp. 544-550.

Les capillaires sont particulièrement visibles dans les états de stase. Pour cette raison, Pratt a fait sur des lapins des ligatures de la veine sus-hépatique. Après la mort des animaux, le foie fut lavé à la solution physiologique et ensuite on pratiqua une injection d'encre de Chine dans la veine sus-hépatique avec des pressions variant de 100 à 600 mm. Hg. Le foie ainsi traité fut fixé et examiné microscopiquement.

D'autre part, on fit à des animaux de laboratoire des colorations vitales par injection quotidienne de carmin lithiné, et après cette préparation on leur injecta des bactéries dans les veines. Voici les résultats :

Les capillaires du foie ont une paroi continue, nettement fermée, formée de cellules endothéliales qui sont très voisines les unes des autres. La lame continue ainsi formée est renforcée en dehors par de très fines fibrilles conjonctives et des « Gitterfasern ». Elle est imperméable, même à des pressions élevées, aux solutions colloïdales à gros grains, comme l'encre de Chine.

Entre les cellules endothéliales et les cellules hépatiques se trouve un espace lymphatique.

Les cellules de Kupffer s'appuient étroitement à la face interne de la paroi des capillaires. Elles ont une base très large et proéminent par leur corps dans la lumière du vaisseau. Dans le liquide de lavage, on en trouva de grandes quantités, ce qui prouve qu'elles se détachent avec une assez grande facilité. Elles phagocytent activement et sont colorées par les colorants vitaux. Elles font partie du système réticulo-endothélial.

Dans les cellules endothéliales du poumon, on ne trouve pas de colorant, même après des injections massives et répétées. Des bacilles injectés dans la veine furent retrouvés dans les capillaires du poumon, phagocytés par des polynucléaires et des monocytes, mais jamais on n'en voyait dans les cellules endothéliales des capillaires pulmonaires.

Des frottis de la surface de section du poumon contenaient beaucoup de leucocytes en phagocytose, tandis que le sang du ventricule droit n'en contenait que peu. Ce qui semble démontrer que dans le poumon il y a une rétention de leucocytes bourrés de bacilles.

A l'encontre des cellules endothéliales pulmonaires, celles de la rate et du foie phagocytent activement. L'intensité de la phagocytose semble être en rapport avec les phases de la digestion : pendant la digestion, la phagocytose est plus forte.

P. BICART.

HOFFMANN (W.-H.). — Le diagnostic anatomo-pathologique de la fièvre jaune (The anatomical Diagnosis of Yellow Fever). *Journal of Tropical Medicine and Hygiene*, Londres, t. XXXI, n° 1, 2 janvier 1928, p. 1.

Si la fièvre jaune a disparu d'Amérique, elle persiste encore sur la côte occidentale d'Afrique, où elle constitue une grave menace pour la mise en valeur de régions fertiles. Pour être bien armés contre elle, les services épidémiologiques ont besoin de tirer au clair tous les cas suspects ; or, la clinique est généralement imprécise ; la recherche de l'agent pathogène ne donne aucun résultat, c'est l'anatomie pathologique qui est capable de fournir les meilleurs renseignements, et à ce sujet l'auteur donne d'excellents conseils pratiques.

Dans ces cas suspects, il faut faire l'autopsie aussitôt que possible après la mort, avant que la putréfaction atteigne les organes et surtout le foie : il faut fixer immédiatement de petits fragments de foie et de rein dans du formol à 10 % ; de petites pièces de foie, dans 1 centimètre cube de formol, peuvent être aisément adressées par poste à un laboratoire.

Dans l'aspect du foie amarillique, ce qui domine, c'est la dégénérescence graisseuse du parenchyme, qui est considérable eu égard surtout à la brièveté de la maladie ; mais on note en même temps un autre phénomène tout aussi caractéristique : la nécrose des cellules hépatiques, dont le cytoplasme se teinte intensément et de façon diffuse par l'éosine ; le processus nécrotique s'étend par propagation attaquant les cellules l'une après l'autre, il ne s'étend pas à tout le lobule uniformément, mais a tendance à se localiser surtout dans la zone intermédiaire. C'est ce mélange de cellules en dégénérescence graisseuse et de cellules atteintes de nécrose réparties à travers le lobule, alors qu'au centre et à la périphérie de celui-ci on peut observer quelques cellules normales, qui forment la signature anatomo-pathologique de la fièvre jaune. Cet aspect est tellement caractéristique, qu'il permet — chose importante au point de vue sanitaire — d'affirmer le diagnostic.

Les résultats de l'autopsie sont tellement évidents et tellement sûrs, que l'auteur est d'avis de rendre l'examen *post mortem* obligatoire dans tous pays sujets à la fièvre jaune, et il serait même à désirer qu'une réglementation internationale fût instituée à ce sujet.

G. LAVIER.

KLOTZ (Oskar) et SIMPSON (Winifred). — L'ictère et les lésions hépatiques dans la fièvre jaune de l'Ouest africain (Jaundice and the Liver Lesion in West African Yellow Fever). — *American Journal of Trop. Medicine*, Baltimore (E.-U.), t. VII, n° 5, sept. 1927, pp. 271-278.

L'étude anatomo-pathologique de trente-cinq cas mortels de fièvre jaune observés en Nigeria et à la Côte de l'Or amène les auteurs à conclure qu'il n'y a pas de différence essentielle entre les lésions de la fièvre jaune africaine et celles de la fièvre jaune américaine (on sait que l'identité des deux maladies a été récemment contestée) ; dans les deux

cas, on a des lésions dégénératives du foie, du rein et du cœur associées à des processus hémorragiques de l'estomac, du duodénum, de la peau et des séreuses, avec retentissement endothélial et dégénérescence de la rate.

L'irrégularité d'apparition et d'intensité de l'ictère a incité les auteurs à étudier de près les lésions hépatiques. Celles-ci sont d'ailleurs les plus constantes et les plus caractéristiques, à ce point que l'on peut affirmer qu'il n'y a pas de fièvre jaune sans elles. La toxémie frappe spécifiquement la cellule du parenchyme hépatique, qui est atteinte de nécrose sans réaction inflammatoire, comme l'ont déjà signalé Councilman, da Rocha-Lima ; le stroma, au contraire, demeure intact, et même, quand le lobule entier est détruit, les cellules vasculaires bordantes restent inchangées ; on n'observe d'ailleurs jamais d'hémorragies appréciables macroscopiquement. Seidelin, Turnbull, ont attiré l'attention sur l'hypertrophie des cellules endothéliales des sinus. Klotz et Simpson confirment leurs observations : l'hyperplasie affecte les cellules de Kupffer ; elle est d'ailleurs moins marquée que dans la récurrente, mais elle affecte aussi à un degré d'ailleurs très variable l'endothélium des ganglions et de la rate ; elle frappe donc l'ensemble du système réticulo-endothélial (la moelle osseuse n'a pas été examinée). Quand l'hyperplasie est très marquée, on peut noter une dégénérescence granulo-graisseuse et même la nécrose.

Fait curieux, ces lésions sont d'autant plus graves que l'ictère a été moins prononcé au cours de l'infection ; les auteurs y voient un fait à l'appui de la théorie récente qui place l'origine des pigments biliaires dans le système réticulo-endothélial.

G. LAVIER.

MARTIN (J.-F.). — Recherches expérimentales sur l'histogénèse des stades initiaux de la cirrhose hépatique. — *Annales de Médecine*, t. XXI, n° 2, pp. 89-143.

En intoxiquant des cobayes à l'aide de la silice colloïdale et surtout avec le chlorure de manganèse, l'auteur s'est efforcé de préciser les premiers dégâts cellulaires provoqués par la substance nocive et de suivre pas à pas les diverses étapes lésionnelles jusqu'à la sclérose hépatique définitivement constituée.

Après une vue d'ensemble sur l'histoire des cirrhoses expérimentales, et sur l'histophysiologie normale et pathologique du lobule hépatique, J.-F. Martin nous fait part de ses expériences portant sur dix-sept cobayes, et il nous donne les conclusions suivantes :

1° Une semaine après le début de l'expérimentation, il se produit une vaso-dilatation périportale, mais toujours parcellaire, s'accompagnant de chondriolyse périportale ou présinusoïdale ;

2° Cette chondriolyse s'accompagne bientôt de dégénérescence granuleuse ou atrophique de ces mêmes cellules juxta-portales groupées en anneaux ou en « coins ». Ce n'est qu'au vingt-septième jour que l'on commence à voir les premières réactions mésenchymateuses caractérisées par une réaction lympho-conjonctive ou collagénéisation des fibres grillagées, le tout siégeant en premier lieu dans les espaces de Kiernan de petites dimensions.

Quelle que soit l'opinion que l'on professe sur la genèse de la néo-

formation fibreuse, il semble donc, d'après les expériences de l'auteur, que, dans le mode constitutif d'une cirrhose hépatique, il y ait précession des lésions parenchymateuses sur les lésions interstitielles, et que l'étude du chondriome a une grande valeur pour dépister les toutes premières altérations cellulaires.

A. HÉRAUX.

HURST (Weston) et HURST (Phyllis). — Etiologie de la dégénérescence hépato-lenticulaire et cirrhose hépatique expérimentale (The Aetiology of hépato-lenticular degeneration : experimental Liver Cirrhosis). — *Journ. of Pathol. and Bacter.*, avril 1928, t. XXXI, n° 2, p. 303.

Ce travail, accompagné de nombreuses figures et d'un index bibliographique important, est basé sur une expérimentation faite sur le lapin et le cobaye par injections sous-cutanées de chlorure de manganèse associées ou non à l'inoculation intracardiaque de cultures de colibacille, et à l'usage de chloroforme, de phénylhydrazine, de bile, de guanidine.

Le chlorure de manganèse détruit la périphérie du lobule hépatique et crée une cirrhose étendue, encore accrue si on injecte du colibacille dans le cœur. Les essais faits avec du chloroforme et de la bile ne donnèrent pas de résultats : aucun de ces corps n'entraîna de modifications du système nerveux.

Avec la guanidine, au contraire, on put obtenir des lésions dégénératives graves des cellules nerveuses, mais le foie demeura normal.

Les auteurs ne purent établir entre la cirrhose hépatique et les modifications cérébrales aucune connexion susceptible d'éclairer la pathogénie du syndrome hépato-lenticulaire.

P. GAUTHIER-VILLARS.

LOEPER, RAVIER et LESCURE. — Les deux pigments du diabète bronzé. — *Soc. méd. des Hôp. de Paris*, 20 juill. 1928, p. 1279.

Il fut longtemps classique que la pigmentation du diabète bronzé dépendait d'un dépôt de rubigine dans l'épiderme et tout particulièrement dans les glandes sudoripares. Comme Letulle et Achard, les auteurs pensent que la mélanodermie est plus importante que la sidérodermie au niveau de la peau. Dans le foie et le pancréas, la rubigine domine ; dans la surrénale, mélanine et rubigine sont en quantité à peu près égales, quoique électivement localisées ; dans l'épiderme, la mélanine est beaucoup plus abondante.

La recherche de ces substances est faite tant par l'examen histologique (réaction du ferrocyanure et du sulfhydrate d'ammoniaque) que par le dosage chimique : le soufre est le test de la mélanine, comme le fer l'est de la rubigine. Dans le diabète bronzé, la peau contient jusqu'à 3,9 ‰ de soufre au lieu de 1 à 2,15, le foie 17 ‰ au lieu de 7, la surrénale 6,74 au lieu de 0,90 à 1,20. Les deux pigments ont tous deux une origine hémolytique et sont les débris de la dislocation hémolytique, qui se fait particulièrement dans la rate et dans le foie ; le morcellement de l'hématie ne met pas seulement en liberté du fer, mais aussi du soufre et des aminoacides qui constitueront la mélanine. Dans certains organes, d'ailleurs, chacun des pigments a sa localisation élective. Ainsi, dans la surrénale, le fer va à la corticale, le pigment soufré à la réticulée.

RENÉ HUGUENIN.

FIESSINGER (Noël) et CATTAN. — Un cas de gros foie polykystique. — *Soc. méd. des Hôp. de Paris*, 13 juill. 1928, n° 25, p. 1211.

L'observation est intéressante parce qu'elle superpose des lésions histologiques à des perturbations physiologiques du foie. La biopsie a montré en effet une sclérose interstitielle périportale et l'existence de kystes volumineux dont l'épithélium semble formé par celui des canalicules biliaires. Ce cas peut donc rentrer dans le cadre des adénomes kystiques. Or, bien qu'il y eut sclérose histologique assez marquée, les auteurs ont constaté l'intégrité de la fonction chromagogue et la relative intégrité de la fonction biliaire, ce qui constitue une grande différence avec ce qu'on observe dans les cirrhoses. Il est probable que cette intégrité est due à ce que le parenchyme est peu atteint. L'atteinte de la fonction azotée et sucrée témoignerait d'une asynergie fonctionnelle, comme on l'observe dans les lésions peu intenses de la cellule hépatique.

RENÉ HUGUENIN.

COYON (A.), AUBERT et BRUN (Mlle). — A propos d'un cas de maladie de Hanot. — *Soc. méd. des Hôp. de Paris*, 3 janv. 1928, n° 37, p. 1815.

Les auteurs ont observé chez une malade le syndrome clinique de Hanot typique. Il semble bien, pour eux, que ce syndrome corresponde à une hépatie infectieuse chronique. Mais l'absence de tout terrain spécial et de tout germe spécifique leur fait admettre qu'il s'agit d'un syndrome anatomo-clinique et non pas d'une entité morbide. L'intérêt tient surtout à la biopsie, qui a montré la présence de multiples abcès remplis de lymphocytes et aussi de plasmocytes et de macrophages. Les polynucléaires sont rares dans les abcès et ne s'observent que sous forme de petites traînées, qui s'insinuent entre les cellules hépatiques et paraissent annoncer la formation de nouveaux abcès. Le siège de ces abcès est variable. La réaction conjonctive est intense surtout au niveau de la capsule et des espaces portes. La sclérose forme des manchons aux vaisseaux et aux canalicules, dont l'épithélium a souvent disparu. La sclérose se retrouve encore dans les abcès. Le tissu endothélial paraît presque intact. Par contre, la cellule hépatique, profondément touchée, est parfois complètement dégénérée ; on y retrouve souvent du pigment et aussi des éléments microbiens. Si Lereboullet a attiré l'attention sur les abcès angiocholitiques, si Hanot a insisté sur l'intégrité de la cellule, les auteurs ont observé, à l'encontre, que l'altération des cellules était prédominante et l'angiocholite au second plan.

Ainsi il semble difficile de rattacher la sclérose et les abcès du parenchyme hépatique à une origine biliaire. Il ne s'agit pas de cirrhose biliaire à proprement parler. Là encore, c'est le parenchyme qui est touché en premier, c'est une hépatite avec sclérose.

RENÉ HUGUENIN.

MILLS (H.-W.). — Kystes hydatiques du foie (Hydatic cysts of the Liver). — *Surg., Gynec. and Obstet.*, vol. XLIV, mai 1927, pp. 577 à 591, 1 fig., 1 planche en couleurs.

Chez l'homme, hôte exceptionnel et ne permettant pas l'évolution complète du cycle parasitaire, le kyste hydatique siège au foie dans 75 % des cas, tandis que chez le mouton c'est le poumon qui est le lieu

d'élection. Latence et lenteur d'évolution sont les caractères essentiels de l'affection, qui se révèle le plus souvent par ses complications.

Parmi ces dernières, dont Dévé a donné les études les plus complètes, les plus fréquentes sont la *multivésiculation*, conséquence de traumatisme ou simplement d'ancienneté du kyste, et la *suppuration*, complication tardive, plus souvent rencontrée dans les acéphalocystes; elle survient dans 20 à 30 % des cas anciens, et le point de départ de l'infection, lorsqu'elle apparaît spontanément, est la vésicule biliaire.

La *rupture intrapéritonéale* vient ensuite par ordre de fréquence, parmi les complications (18 % environ). De pronostic immédiat habituellement bénin, sauf accidents anaphylactiques mortels, elle peut entraîner la mort par suppuration secondaire du péritoine ou du kyste rompu; l'infection consécutive à la rupture d'un kyste aseptique peut venir des voies biliaires; le cholépéritoine non traité peut aussi amener l'issue fatale par cachexie progressive. Mais les conséquences les plus intéressantes de la rupture en péritoine lisse sont celles qui surviennent à échéance éloignée : à savoir la greffe des scolex avec échinococcose péritonéale, et la pseudo-tuberculose péritonéale d'origine échinococcique, lorsque les scolex ainsi disséminés ne se développent pas. On a d'ailleurs observé des pseudo-tubercules du péritoine, véritables kystes en miniature qui ultérieurement se développaient en kystes volumineux, probablement à la faveur d'un fléchissement des défenses organiques. Bien des kystes hydatiques des organes pelviens, loin d'être primaires comme on pourrait le croire, n'ont d'autre origine qu'une greffe partie du foie.

L'élimination de débris hydatiques par les voies biliaires (5 à 10 % des kystes hépatiques) aboutit au rejet de ces débris par les voies digestives (hydatidentérie, hydatidémèse) et s'accompagne généralement d'ictère, d'augmentation brusque du volume du foie « en accordéon » et de lésions des voies biliaires, tout en acheminant parfois vers la cure spontanée du kyste. La dilatation de la vésicule est habituelle, et à côté de bile, pus et débris hydatiques, elle peut renfermer des calculs ou être atteinte de mycocèle ou d'empyème. L'angiocholite est fréquente; la rupture secondaire vers les voies respiratoires peut survenir; enfin le kyste rompu, en partie vidé et infecté, évolue souvent vers le pyopneumokyste.

L'hydropneumokyste survient habituellement après l'intervention suivie de fermeture totale, qu'il ne condamne d'ailleurs nullement ; car c'est là une complication essentiellement bénigne, curable par simple ponction. C'est vers le quatrième jour après l'intervention que du gaz se collecte dans la poche, pour n'en disparaître qu'au bout de trente à quarante jours. La réplétion de la poche avec du sérum physiologique permettrait de prévenir cet accident.

Le *pyopneumokyste* est bien plus grave, puisque sa mortalité globale dépasse 50 %. Dans un tiers des cas approximativement, il succède à l'ouverture du kyste dans les voies biliaires; on le rencontre principalement dans la région postéro-latérale du lobe droit, dite zone silencieuse du foie. Même baignées dans le pus des anaérobies, les vésicules-filles peuvent continuer à vivre, de sorte que le formolage du kyste doit précéder son ouverture même dans ces circonstances. Au cours du drainage de tels kystes, une cholérragie abondante persistante n'est pas rare, indice d'une obstruction plus ou moins étendue des ramifications biliaires.

Après une revue détaillée de travaux surtout espagnols et américains, l'auteur indique la répartition géographique des 379 cas, dont 63 per-

sonnels encore inédits, observés en Amérique du Nord, et résume les particularités cliniques et thérapeutiques des observations nouvelles; parmi les examens de laboratoire dont elles ont été l'occasion, citons deux réactions de fixation de complément, négatives toutes deux, et huit déterminations du taux des éosinophiles, trouvé normal cinq fois et augmenté trois, avec un maximum de 11 %.

P. MICHON.

LESNÉ, CLÉMENT (R.) et LEMAIRE. — Abcès du foie, volumineux et unique, à pneumocoques. — *Société de Pédiatrie de Paris*, 15 février 1927, nos 1-2, pp. 111-114.

Les auteurs présentent l'observation et les coupes histologiques d'un abcès du foie unique développé en plein parenchyme et contenant du pneumocoque. C'est un fait relativement rare, et la pathogénie de cet abcès, difficile à préciser, pourrait cependant reconnaître une origine sanguine et septicémie, en raison de la systématisation périportale des lésions inflammatoires.

HÉRAUX.

LAVAU et NGUYEN-VAN-CHUC. — Cancer primitif du foie chez deux frères. — *Bull. de la Soc. médico-chirurg. de l'Indochine*, Hanoï, VI, 1928, n° 7-8, p. 360.

Deux frères indigènes partagent la même maison et mènent une existence identique en tous points; le plus jeune présente un cancer primitif du foie dont il meurt; l'année suivante, le frère aîné est hospitalisé pour un cancer primitif analogue. L'enquête faite ne peut malheureusement apporter aucun élément net pour la discussion de l'étiologie de ces deux cas identiques.

G. LAVIER.

WUSATOWSLEI (J.). — Cancer primitif du foie. — *Les Néoplasmes*, 1923.

Chez un homme de cinquante-neuf ans, cancer primitif du foie. Mort subite à la suite d'une hémorragie.

Au microscope : cirrhose de Laennec avancée ; atrophie du parenchyme et dégénérescence hyaline du tissu conjonctif; hypertrophie et hyperplasie cellulaire, avec prolifération de pseudo-canalicules. Certains de ces foyers formaient des adénomes, avec anaplasie des cellules.

Les nodules néoplasiques, dans le foie, étaient multiples. A mesure que la généralisation du néoplasme s'effectuait, la ressemblance des cellules néoplasiques avec les cellules hépatiques s'atténuait.

SARAH BLASS.

NAUCK (E.-G.) et BACKIANG-LIANG. — Cancer primitif du foie et infection par « Clonorchis » (Primärer Leberkrebs und Clonorchisinfektion). — *Archiv für Schims und Tropen-Hygiene*, Leipzig, XXXII, 1928, p. 109.

Les auteurs, après avoir passé en revue les cas déjà rapportés de cancer primitif du foie ayant pour cause une infection par un trématode, en font connaître un cas nouveau observé par eux à Changhaï. Il s'agit d'un Chinois d'une trentaine d'années qui, à l'autopsie, présentait un énorme

foie avec ascite ; le lobe droit était transformé en une tumeur de la taille d'une tête d'enfant et entourée d'une capsule fibreuse ; les canalicules biliaires intra-hépatiques étaient très distendus, leur paroi fortement épaissie et leur lumière bourrée de *Clonorchis sinensis*. A l'examen microscopique, la tumeur ne présentait pas un aspect homogène ; dans ses parties les plus compactes, on observait des cordons cancéreux entourés de tissu fibreux très serré avec capillaires de néoformation ; ces cordons étaient formés d'amas de cellules diverses, la plupart cubiques ou polyédriques avec, en bordure, de grandes cellules cylindriques avec gros noyau ; dans d'autres endroits, il n'y avait que de petits îlots cancéreux noyés dans une épaisse gangue fibreuse ; par places, la néoplasie était de structure nettement tubulaire; dans les régions de carcinome compact, il y avait des foyers de nécrose et les figures de mitose étaient nombreuses. Le tissu hépatique, situé au voisinage de la tumeur, montrait une large zone de réaction fibreuse avec infiltration parvicellulaire; dans le reste du foie, on notait diverses lésions de dégénérescence et des noyaux métastatiques reproduisant le même aspect polymorphe que la tumeur principale.

En somme, le cancer présente un aspect mixte, à la fois hépatocellulaire et cholangiocellulaire. Les auteurs pensent que, toutefois, le point de départ a dû être l'épithélium des canalicules biliaires, irrité par la présence des vers dans la lumière.

G. LAVIER.

ORZECHOWSKI (G.) (Breslau). — **Hémangio-endothéliome hématopoïétique du foie** (Ueber die primären blutbildenden Hämangioendotheliome der Leber). — *Virchow's Archiv*, vol. 267, fasc. 1, pp. 63-71 (1928).

L'auteur décrit, chez un nourrisson de deux mois et demi, une tumeur nodulaire du foie avec métastases dans les poumons. L'examen histologique de cette tumeur montre qu'il s'agit d'un hémangio-endothéliome avec évolution des cellules endothéliales vers les types cellulaires analogues à ceux qui dérivent des hémocytoblastes de Ferrata; ces types appartiennent à la lignée myéloïde, érythrocytaire ou monocytaire. Il pense que les cellules endothéliales de la tumeur sont superposables aux cellules de Kupffer, qui peuvent, en cas d'anémie grave, après épuisement de l'hématopoïèse dans la moelle osseuse, reprendre leur fonction embryonnaire d'hématopoïèse.

Orzechowski divise les hémangiomes du foie en trois groupes : les cavernomes, les hémangio-endothéliomes banaux et les hémangio-endothéliomes hématopoïétiques.

STOLZ.

BLUMBERG (A.) (Breslau). — **Hémangio-endothéliome du foie** (Hämangioendotheliom der Leber). — *Virchow's Archiv*, t. 261, fasc. 1, pp. 82-86, 3 fig. (1926).

Les hémangio-endothéliomes du foie sont des tumeurs rares. Cas d'un homme de cinquante et un ans. Des vaisseaux dilatés et nombreux dans le parenchyme hépatique donnent l'aspect d'un hémangiome. Prolifération des cellules endothéliales qui, par endroits, forment un revêtement de plusieurs couches et proéminent comme des papilles dans la lumière vasculaire. Les cellules de Kupffer sont peut-être à l'origine de la tumeur.

P. BICART.

RANKIN (F.-W.) et MASSIE (F.-M.). — Tuberculose primitive de la vésicule biliaire (Primary tuberculosis of the gall-blader). — *Annals of Surgery*, 1926, vol. 83, p. 800.

Les auteurs rapportent un cas personnel de cette lésion rare et en font une petite revue générale en s'aidant des quinze observations publiées qu'ils ont pu retrouver (notamment celles de Lancereaux, Galabrée, Latronche, Simmonds).

Leur observation concerne une négresse de trente-huit ans qui présentait une tuméfaction de la région de l'hypochondre droit apparue après une longue période de troubles dyspeptiques. On trouve à l'opération une grosse vésicule adhérente, très épaisse, remplie de caséum, sans calcul. Cholécystostomie. Une biopsie de la vésicule montre qu'il s'agit d'une inflammation chronique avec quelques rares cellules géantes.

La malade guérit sans fistule, mais quatre ans plus tard elle revint avec de l'ascite. On l'opère, on trouve une tuberculose péritonéale typique ; la vésicule biliaire est scléro-atrophique au milieu d'une épaisse masse d'adhérences. La malade est traitée ensuite par les rayons X.

Les antécédents de cette malade indiquaient une tuberculose pulmonaire sept ans auparavant, qui avait été soignée et guérie. Le titre de tuberculose primitive de la vésicule biliaire ne convient donc pas à l'observation rapportée. Les auteurs admettent que l'infection tuberculeuse de la vésicule a été une étape entre la tuberculose pulmonaire et la tuberculose péritonéale. La voie d'infection de la vésicule par le bacille de Koch n'est d'ailleurs pas connue, non plus que les raisons de la remarquable résistance de cet organe contre la tuberculose, à propos de laquelle les auteurs répètent seulement l'hypothèse d'une action dissolvante de la bile sur l'enveloppe graisseuse du bacille.

Au point de vue clinique, l'existence d'une tumeur vésiculaire est constante, les autres signes très variables. L'affection a toujours été rencontrée chez la femme.

Il semble que la cholécystectomie soit le traitement de choix, malgré qu'elle ait entraîné quelques morts opératoires. Le simple drainage de la vésicule a laissé des fistules, et dans le cas présent s'est compliqué tardivement de tuberculose péritonéale.

P. MOULONGUET.

PICCALUGA. — Sur la vésicule fraise. — *Archivio italiano di Chirurgia*, vol. 20, fasc. 1, novembre 1927, pp. 125 à 163.

L'étude repose sur l'examen clinique et histologique de deux cas observés par l'auteur et sur une série de recherches expérimentales.

1° Les deux vésicules enlevées se présentent avec un contenu visqueux de bile brunâtre ; la première montre une paroi légèrement œdémateuse complètement recouverte de villosités : les granulations arrondies intra ou intercellulaires sont visibles après coloration spéciale et, en certains endroits, elles ont un aspect mûriforme ; ces granulations ne se rencontrent pas dans la musculaire ou la sous-séreuse. La seconde offre un contenu dense, parsemé d'une infinité de petits corpuscules friables ; deux d'entre eux seulement sont durs et assez volumineux. Les lésions pariétales sont celles d'une cholécystite du type adéno-papillaire en partie ulcérée ; le sommet des villosités renferme une substance lipoïde qui

parfois fait saillie dans la cavité par suite de la destruction de l'épithélium sus-jacent.

2° Pour vérifier l'origine des altérations qui constituent la vésicule fraise, l'auteur a institué deux séries d'expériences : dans la première, s'adressant à des souches variables de bacterium coli, d'Eberth et de streptocoques, et en introduisant en même temps dans la vésicule des petits corps étrangers, il n'a jamais observé d'infiltration lipoïdique, mais des lésions de cholécystite catarrhale aiguë. Puisque l'infection est insuffisante à produire les lésions de la vésicule fraise, l'auteur pense que l'hypothèse suivant laquelle le phénomène lipoïdique est dû à une réabsorption de cellules dégénérées est en partie infirmée, et il cherche à trouver d'autres facteurs. Chez le chien, l'auteur prépare des petites vessies de verre de dimensions telles qu'elles peuvent être contenues le plus exactement possible dans la lumière de la vésicule, et il les introduit par le fond de la glande largement ouvert : l'ouverture de la vessie est tournée vers le canal cystique. Les animaux furent observés pendant un à quatre mois. Dans une série, on inocula des germes par la voie sanguine ; dans une seconde série, on étudia l'influence de la diète préalable ou de toxines hémolytiques, afin d'étudier la cholestérinémie.

Dans les cas expérimentaux, il y eut formations adéno-papillaires, infiltration lipoïdique et présence de granulations de cholestérine, ce qui est la caractéristique de la vésicule fraise : il y a une grande concordance entre les observations cliniques et les cas expérimentaux ; on peut établir une ressemblance entre le premier cas clinique et les cas d'expérience.

L'introduction de germes peut déterminer chez les chiens porteurs de la vessie en verre des altérations suppuratives, mais il n'y a jamais de production de cholestérine, ce qui prouve que l'infection n'est pas expérimentalement nécessaire pour la production de la vésicule fraise ; quant au rôle joué par la cholestérinémie, on ne constate aucune altération différente entre ces cas et ceux où il y eut simple introduction du verre dans la vésicule.

Sur quarante-cinq cas opérés, il n'y eut de formation calculeuse que dans une seule observation : il s'agit d'un phénomène de condensation sur la paroi de l'ampoule de verre de bile dense par suite de la stase. La vésicule fraise a donc quelque rapport avec la lithiase : des causes mécaniques sont nécessaires pour l'expliquer, mais il faut en outre faire jouer un rôle à l'infection et à la réabsorption au niveau de la paroi de la glande, ainsi qu'à un stimulant chimique venant de l'organisme (cholestérinémie).

OLIVIERI.

GIULIANI. — Sur l'appendico-cholécystite. Contribution à l'étude des cholécystites associées. — *Archivio italiano di Chirurgia*, vol. 19, fasc. 4, septembre 1927, pp. 385 à 433.

Sous ce nom, l'auteur entend avec Giordano les cholécystites où l'inflammation de la vésicule s'accompagne d'altérations inflammatoires d'un autre viscère abdominal.

Les lésions, en dehors de certains cas où de nombreux calculs furent trouvés dans la vésicule, se résument ainsi : du côté de l'appendice, lésions inflammatoires chroniques aboutissant dans les cas anciens à l'obstruction de la lumière de l'organe ; du côté de la vésicule, aspect décrit sous le nom de vésicule fraise. Aux lésions encore récentes de l'ap-

pendice correspondent la vésicule fraise et les adhérences péricholécystiques, tandis que dans les cas anciens on trouve des calculs dans la vésicule et la lumière de l'appendice est obstruée.

Pour expliquer la constitution de la vésicule fraise, l'auteur admet de préférence la théorie inflammatoire, l'infection préparant par le moyen de la stase biliaire la formation de calculs de cholestérine.

Chez toutes ces opérées, les lésions majeures relevaient de la vésicule, mais ce serait une erreur de croire que la vésicule est la première touchée : il semble que le début est l'appendicite ; l'altération de l'appendice détermine la coprostase ; sous l'influence de ces deux éléments associés, il y a hyperproduction de substances toxiques ; matériel toxique et germes remontent vers la vésicule en suivant la voie lymphatique ou vasculaire et ils peuvent remonter dans la vésicule par la lumière duodénale à la faveur de la stase biliaire.

OLIVIERI.

BIANCALANI. — Un cas d'adénomyome de la vésicule biliaire. — *Archivio italiano di Chirurgia*, vol. 16, fasc. 5, octobre 1926, pp. 539 à 548.

Trouvaille d'autopsie chez une femme de trente ans qui mourut des suites d'un avortement (septicémie puerpérale). Une vésicule biliaire de forme et de volume normal, libre d'adhérence et revêtue d'un péritoine intact : cette tumeur fait corps avec la paroi de la vésicule et fait saillie vers l'extérieur et non vers la cavité. La section montre que la tumeur, de couleur gris rosé, présente de nombreuses cavités punctiformes d'où sort par pression du liquide clair : il n'y a pas de calcul dans la vésicule et dans les voies biliaires extra-hépatiques.

L'examen histologique montre une muqueuse normale, ainsi que la couche musculaire : cette dernière est en relation de contiguïté sur sa face externe avec la tumeur constituée par un lacis de fibres musculaires et de nombreux tubes glandulaires avec, en certains points, des dilatations kystiques ; du côté de la couche musculaire, la tumeur est doublée par des faisceaux connectifs, et du côté du péritoine par un tissu sous-séreux qui se continue avec celui de la paroi de la vésicule proprement dite. L'épithélium qui tapisse les tubes glandulaires et les kystes est unistratifié, avec un noyau basal richement coloré ; il n'y a pas de figures de mitose et la membrane basale des cellules est partout intacte. Dans le reste de la paroi de la vésicule biliaire, nulle lésion inflammatoire.

En somme, il ne peut s'agir que d'un adénomyome développé au niveau du fond de la vésicule et qui ne peut s'expliquer que par le développement anormal de celle-ci (tumeur analogue à celles du fond du diverticule de Meckel).

OLIVIERI.

WEBBER (J.-M.). — Degrés de malignité du cancer primitif de la vésicule biliaire (Grades of malignancy in primary carcinoma of the gall bladder). — *Surg., Gynec. and Obstet.*, vol. XLIV, juin 1927, pp. 756 à 760, 7 fig., 2 tableaux.

Ce travail est inspiré des données de Broders (1915), qui évalue par un coefficient conventionnel le degré de malignité d'une tumeur épithéliale ; cette méthode a déjà été appliquée aux épithéliomas malpighiens, aux cancers du col utérin (Martzloff) et du rein (Greenough). Dans le cas

particulier des cancers vésiculaires, qu'ils évoluent vers le type carcinomateux ou adéno-carcinomateux, ou, par métaplasie, vers le type d'épithéliome à lamelles cornées, des degrés analogues peuvent être distingués:

Au premier degré, les cellules épithéliales différenciées atteignent au moins les trois quarts du total ; au second degré, elles n'atteignent que de la moitié à trois quarts ; au troisième degré, elles représentent d'un quart à une moitié ; au quatrième degré, un quart seulement, ou moins.

Sur douze malades présentant une tumeur maligne au premier ou au deuxième degré, la survie moyenne fut de deux ans et dix mois ; quatre d'entre eux cependant montraient à l'intervention des symptômes d'extension ou de métastases. Quatorze malades porteurs de tumeurs malignes au troisième ou quatrième degré ne survécurent en moyenne que de quatre mois et demi à l'opération, qui avait montré extension néoplasique ou métastases chez treize d'entre eux.

Il convient donc d'accorder à l'évaluation de cet indice de malignité une réelle valeur et d'en tenir compte, à l'occasion, dans la conduite du traitement, la cholécystectomie ne devant point être recherchée à tout prix dans les tumeurs à degré de malignité élevée, dont elle n'enrayera pas la marche.

P. MICHON.

MAIRANO. — Les modifications des voies biliaires après la cholécystectomie. — *Archivio italiano di Chirurgia*, vol. 20, fasc. 4, anno 6, pp. 468 à 486.

Chez le chien adulte de taille moyenne et du poids de 10 kilos environ, l'auteur a fait une série de recherches sur les modifications des voies biliaires après la cholécystectomie. Dans une première série de cas, il a fait la cholécystectomie avec conservation totale du cystique, et dans la deuxième série, il a, au contraire, enlevé le cystique en totalité. Chez certains animaux, avant de les sacrifier, l'auteur a, au moyen d'une fistule duodénale, observé l'écoulement de la bile à travers la papille de Vater. Une fois l'animal sacrifié, il faisait une injection de liquide de Ménard à base de silicate de potasse et de minium, afin de procéder à l'examen radiographique des voies biliaires.

Il conclut qu'après la cholécystectomie, on note pendant les premiers jours une incontinence complète du sphincter d'Oddi, mais plus tard le sphincter redevient tout à fait continent dans la majorité des cas, et partiellement dans un petit nombre d'observations.

Lorsque l'ablation de la vésicule s'accompagne d'ablation totale du cystique, il y a toujours une dilatation des voies biliaires qui intéresse surtout le cholédoque et n'est pas en rapport direct avec le temps écoulé depuis l'opération. La dilatation intéresse bien moins les canaux hépatiques vers leur base ; enfin les voies intra-hépatiques ne sont pas visiblement influencées par l'opération.

En cas d'ablation partielle du cystique, le moignon se dilate proportionnellement plus que les autres voies biliaires : il prend une forme ampullaire semblable à la vésicule, mais de volume moins grand et de structure histologique absolument différente.

OLIVIERI.

WYLEGSCHANIN (W.) (Kazan). — **Des néoplasmes primitifs du canal hépatique.** — *Journal médical de Kazan*, juillet 1926, n° 7, pp. 781-784.

Un homme de quarante-sept ans, en proie à une cachexie très profonde et progressive, présentait un *ictère* très prononcé qui remontait à seize mois ; foie débordant de cinq travers de doigt les fausses côtes, de consistance dense, mais lisse à la palpation. La mort survint un an et demi après le début des accidents.

A l'autopsie, tumeur du volume d'un œuf de pigeon, d'aspect villeux, développée sur la paroi du canal hépatique, à la jonction des branches gauche et droite, de telle façon qu'elle obstruait leur lumière.

La surface de la tumeur était recouverte de caillots, qui remplissaient également le canal et la vésicule. Pas de *métastases*. Le *foie*, augmenté de volume, ne semblait pas être envahi macroscopiquement, mais il présentait une cirrhose biliaire.

L'auteur conclut :

1° Les néoplasmes du canal hépatique s'observent sous une forme végétante ou sous une forme infiltrante : cette dernière était la plus fréquente.

2° Histologiquement, ce sont des *épithéliomas cylindriques*, des *adénocarcinomes*, des *squirres* ; les papillomes sont moins fréquents.

3° La tumeur se développe le plus souvent là où s'abouchent dans le canal hépatique les branches intra-hépatiques.

4° Ces tumeurs ne donnent pas de métastases, ce qui est d'un intérêt clinique considérable pour l'intervention.

SARAH BLASS.

GIORDANO (A.-S.) et MANU (F.-C.). — **Le sphincter du cholédoque.** — *Archives of Pathology and Labor. med.*, 1927, volume 4, n° 6, p. 942, 4 fig.

Cet article est surtout une revue générale des travaux ayant porté sur l'anatomie et la physiologie de l'appareil sphinctérien du cholédoque. Ils sont nombreux depuis les descriptions de Gage et d'Oddi. Les anatomistes se sont surtout attachés à différencier l'appareil musculaire appartenant en propre au cholédoque et au canal pancréatique des fibres musculaires au milieu desquelles il est situé.

Au point de vue physiologique, le fonctionnement d'un sphincter est évident, mais là encore on discute pour savoir s'il est autonome ou s'il est étroitement dépendant du péristaltisme intestinal, et les auteurs du présent article ne concluent pas fermement ; l'existence d'un véritable sphincter cholédocien est, disent-ils, vraisemblable.

Leur contribution personnelle consiste en une expérience ainsi conduite : le cholédoque est disséqué d'avec la paroi duodénale, un récipient contenant un liquide de Ringer est mis en communication avec lui sous une pression connue. L'écoulement de liquide se produit par la papille de Vater. En excitant électriquement une zone située au point de réunion du cholédoque avec le canal de Wirsung, on fait s'arrêter cet écoulement et supporter ainsi au sphincter cholédocien une pression supérieure à la pression normale des voies biliaires.

Un autre argument est développé, tiré de l'anatomie comparée. Certaines espèces possèdent une vésicule biliaire ; chez elles, l'inspection de la papille par une fenêtre de la paroi duodénale montre les éjaculations intermittentes de bile qui n'ont pas de relation avec les vagues péristaltiques duodénales et qui sont interrompues par l'excitation méca-

nique de la muqueuse papillaire. D'autres espèces n'ont pas de vésicule ; chez elles, on assiste à un écoulement permanent de la bile et l'excitation de la papille n'interrompt pas l'écoulement. Le sphincter existerait dans le premier groupe d'espèces, non dans le second.

En anatomie pathologique, on peut rencontrer une hyperplasie du sphincter cholédocien ; il en est figuré deux pièces, mais sans grand détail. C'est cependant là un chapitre encore neuf et très intéressant de la pathologie biliaire et pancréatique.

MOULONGUET.

THALIMER et MURPHYE. — Epithélioma des îlots de Langherans du pancréas (Carcinoma of the islands of the Pancreas). — *Journ. of the Amer. Medic. Assoc.*, 14 juillet 1928, t. 91, n° 2, p. 89.

Une femme de cinquante-sept ans présente pendant deux ans et demi des accès de somnolence avec crises épileptiformes accompagnées d'hypoglycémie intense. La seule lésion vérifiée à l'autopsie fut un épithélioma du pancréas développé aux dépens des îlots de Langherhans. Les auteurs attribuent les phénomènes pathologiques et la mort à la sécrétion abondante d'insuline par les cellules tumorales.

P. GAUTHIER-VILLARS.

KAUFFMANN (M.). — Etude expérimentale de la théorie lymphatique de la pancréatite (An experimental study of the lymphatic theory of pancreatitis). — *Surg., Gynec. and Obstet.*, vol. XLIV, janv. 1927, pp. 15 à 22.

Klippel le premier, en 1899, a émis l'hypothèse de l'infection possible du pancréas par voie lymphatique, alors qu'à ce moment on ne connaissait que la voie sanguine, la propagation par contiguïté à partir du canal de Wirsung, la voie ascendante à partir du duodénum. Les arguments de Mangeret (1908), d'Arnsperger, de Deaver, entre autres, à l'appui de cette hypothèse sont purement anatomiques et cliniques, et tendent à prouver que l'infection partie de la vésicule biliaire ou des canaux biliaires se transmet, par voie lymphatique, à la tête du pancréas.

Graham et Petermann (1923) ayant prétendu apporter la preuve expérimentale d'un tel mécanisme, l'auteur a tout d'abord reproduit leurs expériences, en inoculant des cultures de staphylocoques dans la veine porte du chat ; mais, s'il est vrai que l'on provoque ainsi une pancréatite, elle n'est qu'une conséquence de la septicémie, et de nombreux autres organes (rate, reins, cœur, poumons) montrent des lésions analogues à celles du pancréas.

Il a ensuite tenté d'obtenir une pancréatite en pratiquant l'inoculation septique soit dans un ganglion lymphatique qui se trouve à la jonction de la tête et du corps du pancréas et qui reçoit quelques lymphatiques du lobe droit du foie, soit dans le lobe hépatique droit, soit dans la vésicule ou à l'intérieur de ses tuniques. Ces tentatives, qu'il a complétées d'ailleurs par des injections de substances colorantes, lui ont permis de préciser une fois de plus les territoires lymphatiques propres à chaque organe. Mais elles n'ont abouti à des altérations pancréatiques que dans un nombre de cas très restreint, et aucune de ces altérations ne peut être retenue comme confirmant la théorie lymphatique de la pancréatite :

en effet, il ne peut être tenu compte ni de quelques infiltrats de cellules rondes, alors qu'on les rencontre dans le pancréas normal de nombreux animaux, ni de lésions tout à fait localisées, en rapport direct avec un abcès juxta-pancréatique ou avec une péritonite aiguë en évolution. En définitive, sur vingt-six expériences, dont cinq pouvaient prêter à discussion en ce sens, l'auteur considère qu'aucune ne confirme la théorie lymphatique, et cette confirmation ne ressort pas non plus, selon ses analyses détaillées, des travaux de ses devanciers.

Il explique ce fait par la constance de direction du courant lymphatique, dont tout reflux est empêché par les valvules des parois vasculaires ; les lymphatiques qui desservent pancréas, vésicule, canaux biliaires, lobe hépatique droit, ont à coup sûr des confluents communs ; mais il n'est pas plus rationnel de vouloir admettre un passage possible de l'infection, par voie lymphatique, de la vésicule au pancréas par exemple, qu'il ne le serait d'affirmer une propagation de même genre de la main au sein, par exemple, quoique ces deux régions aient des confluents lymphatiques axillaires communs.

P. MICHON.

SOCIÉTÉ ANATOMIQUE DE PARIS

(99e ANNÉE)

Séance du jeudi 10 janvier 1929

Présidence de M. le Professeur G. ROUSSY

SOMMAIRE

G. ROUSSY. — Notice nécrologique sur M. le professeur Letulle..... 94

Anatomie

Pages

DAMON (ANTOINE).— Un cas d'utérus double révélé par la rupture d'un hématocolpos dans la vessie et le rectum..... 103

Anatomie pathologique

BUSSER (FRITZ) et DAMON. — Adénome dendritique juxta-clitoridien 97

BUSSER et DAMON. — Hémangiome de la trompe de Fallope. 99

BUSSER et DAMON. — Cicatrice pédiculée d'un ulcère pyloro-duodénal 101

DELVAL. — Phase initiale du passage dans les vaisseaux sanguins de certaines cellules fixes (fibres musculaires lisses, cellules hépatiques)..... 105

JANUSZ (VICTOR). — Trichomycoses isolées du système nerveux central 108

LEVEUF et AUBIN. — Fibrome de l'utérus à pédicule tordu avec nécrose de la tumeur.

LEVEUF (JACQUES), BERTRAND (P.) et ROUQUÈS (PIERRE). — Volumineux fibrome utérin à pédicule tordu avec circulation complémentaire au niveau d'une adhérence épiploïque.

(Ces deux communications paraîtront dans un prochain numéro des *Annales*.)

LEVEUF (JACQUES) et ROUQUÈS (PIERRE). — Hydrosalpinx bilatéral à pédicules tordus..... 95

ERRATUM 112

I

NOTICE NÉCROLOGIQUE SUR LE PROFESSEUR LETULLE

par

G. Roussy, président

Messieurs,

Depuis notre dernière séance, un grand deuil a atteint notre Société. Elle perd en Maurice Letulle l'un de ses anciens présidents, l'un de ses membres les plus éminents, l'un de ceux qui lui faisaient le plus grand honneur.

Alors qu'il supportait allègrement le poids de ses soixante-seize ans, et qu'il nous paraissait, hier encore, avoir devant lui de longues années de cette vie de labeur et de recherches qui était la sienne, la mort l'a surpris brutalement le 1er janvier dernier.

Maurice Letulle fut élu président de la Société Anatomique au mois de mai 1908, où il succéda à Victor Cornil. L'importance et la valeur de ses travaux, son attachement à son maître Cornil, ainsi qu'à notre Société, devaient tout naturellement le désigner aux suffrages de ses membres.

Mais sa nature primesautière, son peu de goût pour les situations officielles, son penchant pour les conversations dialoguées faites de phrases brèves et courtes, s'accommodaient mal avec la gravité et la solennité des fonctions présidentielles. Aussi, en 1911, demandait-il à rentrer dans le rang et à passer le flambeau à son collègue et vieil ami Brault. Letulle n'en resta pas moins, durant de longues années, un habitué des séances hebdomadaires de notre Société, qui se tenaient alors dans l'ancien local du Musée Dupuytren.

Si, dans ces dernières années, il venait rarement à nos réunions, nous ne pouvons oublier qu'il a bien voulu, il y a deux ans, lors de la cérémonie du Centenaire de la Société Anatomique, se charger d'un rapport sur les conceptions anatomiques actuelles de la tuberculose pulmonaire. Cette synthèse de ses travaux fut un peu comme le couronnement de son œuvre de phtisiologue. Il n'y a pas touché depuis.

Messieurs, je n'ai pas à vous rappeler ici ce que fut cette séance du mois de décembre 1926, au cours de laquelle Letulle fit défiler sous nos yeux quelques-unes des belles photographies en couleurs tirées de cette collection anatomo-pathologique incomparable qui était l'une des préoccupations dominantes de sa carrière. Combien de fois ne l'avons-nous pas entendu vanter les « trésors » — le mot est de lui — qu'elle pouvait renfermer. N'avait-il pas toutes les qualités de l'artiste et du collectionneur ? N'excellait-il pas à savoir choisir, parmi tant d'autres, les documents se prêtant le mieux à l'illustration ?

Letulle fut un anatomo-pathologiste au vrai sens du mot.

Toute sa vie de chercheur et de savant fut consacrée à cette science. qu'il aimait par dessus tout. Au moment où il prit possession de la

chaire d'Histoire de la médecine, en 1912, il se plut à le rappeler dans une de ces boutades qui lui étaient chères :

« Après avoir consacré trente-cinq ans de ma vie à la science anatomo-pathologique et à la clinique, — disait-il, — je me présente ce soir, devant vous, professeur d'Histoire de la médecine. »

Son œuvre est considérable. Il m'est impossible aujourd'hui d'en faire même un résumé. Elle est de celles qui demandent à être longuement méditées. Ce sera pour moi un devoir d'accomplir un jour cette tâche.

Qu'il me suffise de rappeler ici que la pathologie des vaisseaux, du cœur et des poumons ont toujours été l'objet de prédilection de ses études, depuis ses plus jeunes années, et que ses recherches sur la tuberculose, ses travaux sur la syphilis et sur les tumeurs sont connus du monde entier et font honneur à la science anatomo-pathologique française.

Sans doute les faits ne sont peut-être pas toujours groupés ou enchaînés logiquement, et sont-ils plus analysés dans leurs détails qu'envisagés dans leur ensemble et dans leur liaison avec la pathologie générale.

Mais peu importe, puisque ces faits sont définitivement fixés par l'image et que c'est l'œil d'un artiste et d'un savant qui a su, sous le microscope ou sur la table d'autopsie, découvrir la forme qui valait d'être reproduite par le pinceau d'un Karmanski ou par l'écran d'un Normand. Ces deux noms sont trop intimement mêlés aux ouvrages de Letulle pour que j'omette de les citer ici.

Mais Maurice Letulle ne fut pas qu'un homme de laboratoire, un anatomo-pathologiste de la salle d'autopsie.

Il fut aussi un médecin averti, mais un médecin d'hôpital qui ne voulut jamais faire de clientèle. Tous ceux qui ont fréquenté son service de l'hôpital Boucicault ont pu apprécier ses qualités de clinicien.

Letulle fut encore un hygiéniste et un propagandiste convaincu. Très écouté dans les conseils d'hygiène du département de la Seine, son nom restera attaché à l'histoire de la lutte antituberculeuse en France.

On sait l'ardent et généreux appel qu'il fit, au sortir de la guerre, en faveur de ceux qu'il appelait les « blessés du poumon ».

Messieurs, au nom de la Société Anatomique de Paris, j'adresse ici à Madame Letulle et à sa famille, à notre confrère Raymond Letulle, les sentiments de notre sympathie émue et profonde.

II. — *COMMUNICATIONS*

HYDROSALPINX BILATÉRAL A PÉDICULES TORDUS

par

Jacques Leveuf et Pierre Rouquès

La pièce opératoire que nous présentons est intéressante non seulement en tant que torsion d'hydrosalpinx, mais surtout parce que le torsion est *bilatérale*. A notre connaissance, ce fait est unique dans la littérature.

Il s'agissait d'une jeune femme dont la première crise douloureuse remontait à 1922, huit mois après l'accouchement d'une fille normale. Mais les suites de couches avaient été troublées et avaient immobilisé la malade pendant plusieurs semaines.

A la suite de cette première crise douloureuse, la malade était restée pendant six ans sans ressentir autre chose que de vagues douleurs dans l'abdomen, lorsqu'en septembre 1928 survint une crise subite de douleurs abdominales vives accompagnées de nausées. Les douleurs auraient persisté un mois, quoique atténuées.

Le 10 octobre, nouvelle crise douloureuse plus violente que les précédentes. La douleur était marquée surtout du côté droit, sans phénomènes péritonéaux et sans température.

A l'examen, on constate que l'utérus est refoulé à gauche par une masse arrondie, rénitente, qui s'étend en partie en avant de l'utérus.

On détermine une douleur très vive, au niveau du bord droit de l'utérus,

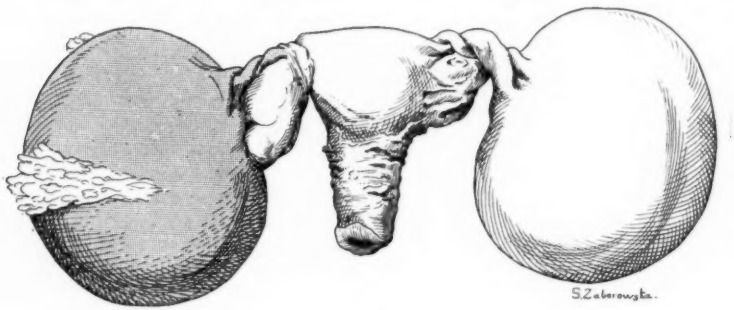

Aspect de l'hydrosalpinx bilatéral.

qui correspond au pédicule de la tumeur. On opère avec le diagnostic de kyste à pédicule tordu.

A l'ouverture du ventre, on ne trouve aucun liquide dans la cavité péritonéale, aucune adhérence épiploïque ni interstitielle.

En outre de la tumeur kystique droite dont le pédicule est tordu, il existe une tumeur kystique gauche, moins volumineuse, dont le pédicule est également tordu.

Hystérectomie totale, suivie de guérison sans complications.

Examen de la pièce. — A droite, la tumeur kystique est du volume d'une grosse orange.

A gauche, la tumeur analogue est un peu moins volumineuse.

Il s'agit non pas de kystes de l'ovaire, mais bien d'hydrosalpinx tordus au niveau de leur insertion utérine.

Les ovaires ne participent pas à la torsion. Ils adhèrent d'ailleurs à l'utérus, plus étroitement à gauche qu'à droite.

Au niveau de la trompe droite, on découvre une torsion serrée, de trois tours.

La circulation a été complètement interrompue et il existe un début de sphacèle au niveau du pédicule.

Le liquide contenu dans le kyste est foncé, sans être hémorragique. Il n'existe pas de suffusions sanguines au niveau des parois.

A gauche, la torsion du pédicule est lâche et les deux tours de spire qu'elle forme n'interrompent pas la circulation. De ce côté, l'hydrosalpinx est constitué par du liquide citrin sous faible tension.

On observe sur cette pièce les deux variétés anatomo-cliniques d'hydrosalpinx à pédicule tordu.

A droite, torsion serrée ayant déterminé des crises douloureuses violentes, avec début de sphacèle au niveau du pédicule.

A gauche, au contraire, torsion lâche ne se traduisant vraisemblablement par aucun symptôme et qui fut une découverte d'opération.

Les hydrosalpinx à pédicule tordu ne sont pas d'observation courante. Cathelin, en 1901, dans un article documenté (*Revue de Chirurgie*, t. XXIII, p. 253), en avait réuni seulement quarante et un cas. Les auteurs signalent que presque toujours les lésions d'hydrosalpinx sont bilatérales, mais nous n'avons trouvé aucune mention de torsion double, en particulier dans la thèse de Vernié (Paris, 1911), qui est un des travaux les plus récents parus en France sur cette question.

VOLUMINEUX FIBROME UTÉRIN A PÉDICULE TORDU AVEC CIRCULATION COMPLÉMENTAIRE AU NIVEAU D'UNE ADHÉRENCE ÉPIPLOIQUE

par

Jacques Leveuf, P. Bertrand et Pierre Rouquès

FIBROME DE L'UTÉRUS A PÉDICULE TORDU AVEC NÉCROSE DE LA TUMEUR

par

J. Leveuf et Aubin

Ces deux communications paraîtront en Recueil de Faits *dans un prochain numéro des* Annales d'Anatomie pathologique.

ADÉNOME DENDRITIQUE JUXTA-CLITORIDIEN

par

Fritz Busser et Antoine Damon

La petite tumeur que nous avons l'honneur de vous présenter a été observée par nous dans le service de notre maître, le docteur Leuret, chez une malade âgée de quarante ans. De la taille d'un gros pois, cette tumeur était située sur le bord libre du capuchon clitoridien, du côté droit. Recouverte d'un tégument normal en apparence, elle avait une consistance élastique, était bien limitée, mobile et absolument indolore. La malade n'est venue consulter que par crainte d'une transformation maligne. L'extirpation fut pratiquée à l'anesthésie locale.

L'examen histologique montre sous un revêtement cutané normal une cavité contenant de nombreuses végétations arborescentes coupées en tous sens.

La paroi de la cavité est tapissée par un épithélium cubique à une ou deux rangées de cellules. Celles-ci, étroitement serrées les unes contre les autres,

paraissent presque entièrement constituées par un gros noyau arrondi ou ovalaire assez clair, mal coloré par l'hématéine. L'ensemble repose sur une épaisse couche de collagène dense qui le sépare du tissu cellulaire sous-cutané. Entre cette gaine conjonctive et l'épithélium, on distingue par places une sorte de couche basale formée de cellules endothéliformes, très aplaties, dont seuls les noyaux denses, effilés aux deux bouts, fortement colorés, sont visibles. Cette couche est particulièrement nette là où l'épithélium est détaché et flotte dans la cavité. En outre, en certaines zones, on trouve en pleine paroi des formations tubulaires de petite taille, assez régulièrement arrondies ou ovalaires, tapissées des mêmes cellules cubiques, doublées de la même assise basale. Enfin, en

FIG. 1. — A gauche, revêtement cutané ; dans le tissu sous-jacent, une cavité contenant une formation dendritique très arborescente. Dans le cartouche, une de ces arborescences dont le revêtement a pris un type nettement cylindrique.

quelques rares points, on constate dans les cellules épithéliales, écartant les noyaux, de petites vacuoles régulièrement arrondies, ressemblant à des gouttelettes de sécrétion.

Les végétations arborescentes contenues dans cette cavité sont constituées par une série d'axes conjonctifs extrêmement grêles, tapissés d'un épithélium analogue à celui qui revêt la cavité. Cependant les cellules ont tendance à prendre une forme plus allongée, un type plus nettement cylindrique que les cellules cubiques de l'épithélium pariétal. Une coloration au mucicarmin de Meyer n'a pas donné de coloration élective du mucus.

Quel peut être le point de départ de cet adénome dendritique ? On peut, au niveau du capuchon du clitoris, trouver de nombreuses forma-

tions glandulaires. Tous les auteurs sont d'accord pour y reconnaître la présence de glandes sébacées. Nous en avons trouvé plusieurs dans nos coupes. La présence de glandes sudoripares est plus discutée. Cependant Webster affirme en avoir vu. Enfin restent les glandes muqueuses, glande clitoridienne de Wertheimer à la face dorsale du clitoris, glandes de Meyer au niveau du point de réflexion du capuchon clitoridien. Il semble bien d'ailleurs qu'il s'agisse là non pas, à proprement parler, de glandes muqueuses, mais de simples invaginations cryptiques du revêtement de l'organe.

Il ne nous paraît pas possible de faire dériver la tumeur que nous avons décrite des glandes sébacées. Leurs productions adénomateuses, en effet, ont un aspect analogue à celui des glandes normales, donc absolument différent de celui que nous voyons ici. Mais on ne peut pas savoir s'il s'agit d'une tumeur des glandes sudoripares ou des glandes muqueuses. Nous sommes seulement autorisés à penser qu'il s'agit d'une formation intracavitaire bénigne, développée dans le canal excréteur d'une glande annexe de la peau, ceci en raison de la grande ressemblance de cette tumeur juxta-clitoridienne et des formations dendritiques rencontrées dans ces glandes annexes : sudoripares, mammaires ou salivaires.

HÉMANGIOME DE LA TROMPE DE FALLOPE

par

Fritz Busser et Antoine Damon

Nous avons l'honneur de présenter à la Société un cas d'hémangiome tubaire observé par nous dans le service de notre maître, le docteur Leuret. Voici l'observation de la malade qui en était atteinte :

La malade, âgée de quarante-deux ans, vient consulter à l'hôpital Saint-Joseph, dans le service du docteur Papin, pour des douleurs hypogastriques apparues depuis deux ou trois ans, évoluant de façon à peu près continue et s'accompagnant par intermittences de pollakiurie et de brûlures à la miction. L'appareil urinaire ayant été reconnu sain, cette femme est envoyée dans le service du docteur Leuret, aux fins d'examen gynécologique. Le toucher vaginal révèle une douleur dans un cul-de-sac latéral, mais ne permet pas d'apprécier l'état des annexes, la malade ne se laissant pas examiner facilement. Sur ses instances, et comme elle prétend souffrir de plus en plus, le docteur Leuret décide de faire une laparotomie exploratrice, en pensant à une salpingite possible. L'abdomen ouvert, on trouve un utérus normal, mais deux trompes très congestionnées, un peu augmentées de volume, contournées et adhérentes. Le péritoine qui les recouvre est dépoli et porte quelques minuscules petits kystes. On fait alors une double salpingectomie avec conservation de l'utérus et des ovaires, qui paraissent normaux. (Fig. 1.)

L'examen histologique, après fixation au Bouin et inclusion à la paraffine, montre une structure générale à peu près normale sur certains fragments. La muqueuse n'est pas altérée, non plus que la couche séreuse. Seule la couche musculaire est un peu épaissie et sclérosée. Dans le méso existent des vaisseaux un peu plus nombreux que de coutume. Mais, en d'autres points (fig. 1), l'aspect est tout à fait différent. Les franges de la muqueuse tubaire sont boursouflées, élargies. L'épithélium est normal, mais dans le chorion on constate la présence de nombreuses cavités vasculaires, les unes limitées par un simple endothélium, les autres possédant en outre une paroi musculaire assez épaisse. Celles-ci sont

en général assez petites. Celles-là, au contraire, ont une assez grande taille. Certaines d'entre elles arrivent en contact direct avec l'épithélium tubaire et forment la partie principale de la frange où elles se trouvent. Toutes ces cavités contiennent du sang. Il nous semble qu'il s'agit là d'un véritable *hémangiome*

Voisinant avec cette malformation, on trouve immédiatement sous le péri-

FIG. 1. — *Franges tubaires contenant de nombreuses cavités vasculaires*, les unes formées d'un simple endothélium, les autres possédant une paroi musculaire.

toine quelques petites formations kystiques. Les unes, formées d'une mince paroi fibreuse doublée d'un revêtement endothéliforme, sont de petits kystes péritonéaux. Les autres, par contre, également limitées par une paroi conjonctive peu épaisse, sont revêtues d'un épithélium pavimenteux stratifié avec une couche basale de cellules cubiques foncées, serrées les unes contre les autres ; plusieurs assises de cellules polygonales à protoplasme clair ; enfin une couche

superficielle de cellules aplaties, à protoplasme éosinophile, à noyaux granuleux. Ces derniers kystes nous paraissent manifestement d'origine wolfienne. (Fig. 2.)



FIG. 2. — *Petits kystes sous-péritonéaux d'origine wolffienne.*

Il y a donc dans cette trompe deux types de malformations dont le point de départ est, bien entendu, différent, mais qui sont toutes deux d'origine congénitale. Cette coexistence, jointe à la rareté des angiomes tubaires (1), nous a paru mériter d'être signalée à votre attention.

CICATRICE PÉDICULÉE D'UN ULCÈRE PYLORO-DUODÉNAL

par

Fritz Busser et Antoine Damon

La pièce que nous présentons à la Société, et qui ressemble à un polype, a été enlevée dans le service du docteur Leuret, notre maître, à une malade dont voici l'observation :

Femme de trente-deux ans, opérée par la première fois en 1914 à Prague, où on lui aurait fait, pour ulcère gastro-duodénal, une gastro-entérostomie avec exclusion du pylore, réopérée en 1927 à Bucarest, où le chirurgien, ayant posé le diagnostic d'ulcère peptique du jéjunum, se proposait de faire une jéjuno-jéjunostomie, mais n'a pas informé la malade de ce qu'il avait fait exactement.

En février 1928, la malade, qui jusqu'alors allait assez bien, en surveillant son alimentation, présente brusquement une hématémèse abondante de sang noir, unique, sans symptômes concomitants.

(1) Nous n'avons pu trouver dans la littérature que deux cas d'angiome de la trompe : l'un de Dienst (« Angiome de la trompe », *Monatsschrift f. Geb. u. Gynec.*, 1905, Bd. XXI, p. 406), l'autre de Kermauner (« Lymphangiome de la trompe », *Archiv. f. Gynec.*, 1907, Bd. LXXXIV, p. 411).

Elle entre à l'hôpital Saint-Joseph au mois de mai. A son entrée, l'examen physique ne fournit aucun renseignement. Une exploration radioscopique montre une bouche de gastro-entérostomie fonctionnant bien, mais un certain reflux de la baryte dans le segment afférent du jéjunum anastomosé. Le pylore est invisible.

A l'intervention pratiquée par le docteur Leuret, on laisse de côté le pylore, caché par des adhérences que l'on préfère respecter. Au niveau de la gastro-entérostomie, on trouve une anse afférente démesurément longue et on pratique une jéjuno-jéjunostomie sur cette anse. Les suites sont normales. La malade paraît améliorée pendant quelques mois, mais elle revient au mois de novembre, se plaignant de pesanteurs postprandiales, malgré un régime assez sévère. Elle vomit de temps à autre. Elle n'a pas eu de nouvelle hématémèse. L'état général

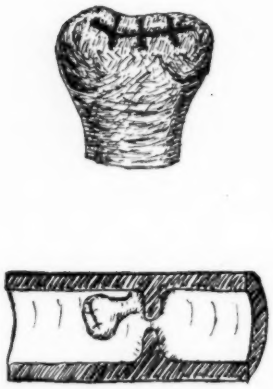

Fig. 1. — En haut, aspect macroscopique (grandeur naturelle). En bas, coupe frontale montrant le polype inséré à la face postérieure et sur le versant duodénal du pylore.

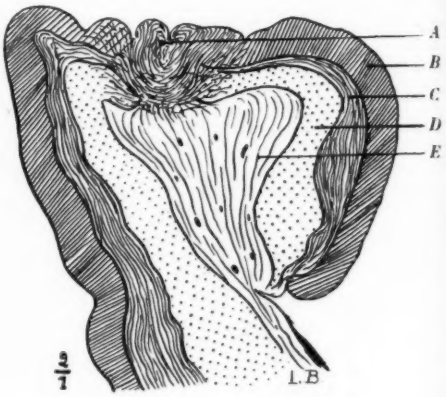

Fig. 2. — *Coupe verticale.*
A, cicatrice de l'ulcère ;
B, muqueuse ;
C, sous-muqueuse ;
D, musculeuse ;
E, celluleuse.

est médiocre. La malade a plutôt maigri depuis l'intervention du mois de mai. La radioscopie montre cependant un bon fonctionnement des deux anastomoses, mais en même temps on s'aperçoit que le pylore est légèrement perméable. La baryte passe lentement et en petite quantité dans le duodénum. En outre, il semble qu'il existe une image lacunaire au niveau du pylore. On craint une transformation maligne et on décide une intervention exploratrice qui est faite par le docteur Leuret. Après ouverture de la paroi, le pylore est libéré et découvert assez facilement. On sent alors dans le vestibule pylorique un noyau dur, arrondi, que l'on fait aller et venir de droite à gauche jusque dans le duodénum. On incise sur ce noyau et on fait saillir une tumeur pédiculée fixée au versant duodénal du sphincter pylorique, sur la face postérieure (fig. 1). On l'excise facilement ; on reconstitue la paroi postérieure, puis la paroi antérieure. La malade s'est vite remise. Revue dernièrement, elle paraît très améliorée.

La pièce opératoire (fig. 1) a environ 5 centimètres de hauteur. Son pédicule mesure environ 15 à 20 millimètres de diamètre. Sa partie supérieure, renflée

en massue, est environ deux fois plus large. La muqueuse, d'apparence normale, est souple. Mais l'attention est immédiatement attirée par la présence sur la face supérieure légèrement aplatie d'une dépression linéaire de 4 centimètres de longueur, sur laquelle se branchent perpendiculairement plusieurs petits sillons latéraux. L'aspect de l'ensemble est celui d'une cicatrice. D'autre part, en fendant la pièce par le milieu, on voit qu'elle est constituée par une série de couches superposées qui, au microscope, furent reconnues pour les différentes tuniques gastriques, muqueuse, sous-muqueuse, musculeuse et celluleuse. A la partie supérieure, on trouve un noyau fibreux dense, occupant en profondeur l'étendue de toutes ces tuniques, qui s'arrêtent sur les bords. En particulier, il n'y a pas trace de revêtement épithélial, ce qui est la règle au niveau des cicatrices d'ulcère gastrique ou duodénal.

Les constatations anatomiques, jointes à l'histoire clinique, nous permettent de penser qu'il s'agit en effet d'un noyau cicatriciel ayant succédé à un ulcère pyloro-duodénal. Quant à la formation de cette tumeur pédiculée, nous pensons qu'elle s'est constituée par un processus analogue à celui qui produit des invaginations intestinales à la suite d'un polype du grêle. Le noyau fibreux de la cicatrice a subi, du fait des contractions de la paroi, une véritable propulsion, comme s'il se fût agi d'un corps étranger. Il a entraîné à sa suite les différentes tuniques de l'organe, ce qui a peu à peu abouti à une véritable évagination de ces tuniques.

Nous avons cherché dans la littérature s'il existait des cas analogues : nous n'en avons pas trouvé. C'est ce qui nous a incités à le présenter à la Société.

UN CAS D'UTÉRUS DOUBLE RÉVÉLÉ PAR LA RUPTURE D'UN HÉMATOCOLPOS DANS LA VESSIE ET LE RECTUM

par

Antoine Damon

Nous avons l'honneur de présenter à la Société un cas d'utérus double intéressant par son histoire clinique et par quelques particularités anatomo-pathologiques :

Observation. — Nous avons examiné avec notre maître, le docteur Leuret, en novembre 1928, une jeune Arménienne de quatorze ans, réglée deux ans auparavant sans incidents.

Depuis, ses règles sont toujours irrégulières, fréquentes et douloureuses le premier jour.

Il y a trois mois, des douleurs apparaissent qui deviennent rapidement très fortes et continues. Elles siègent dans la région pelvienne gauche.

En même temps, la température s'élève progressivement.

Il y a six semaines, ces douleurs cessent brusquement, en même temps que se produit une issue de pus mêlé à du sang noirâtre par l'urètre et l'anus, sans qu'on ait pu préciser par l'interrogatoire par où s'était faite la première émission purulente.

La fièvre disparaît avec les douleurs. Cette rémission fut de courte durée. Les phénomènes douloureux et fébriles réapparurent assez rapidement.

L'examen est impossible par le toucher vaginal. Le toucher rectal permet de sentir une masse rénitente, tendue, à consistance nettement liquide, extrêmement douloureuse, bloquant le petit bassin. Il semble qu'on sente l'utérus

refoulé à droite et en avant. Le diagnostic de kyste de l'ovaire tordu et suppuré, ouvert dans le rectum et la vessie, est alors posé.

Le docteur Leuret intervient par une laparotomie médiane. Dès l'ouverture du péritoine apparaît une grosse masse régulière légèrement rejetée à gauche, qui est manifestement un utérus du volume d'un très gros poing. A sa corne externe est appendue une trompe normale et un ovaire sain. En l'extériorisant un peu, on constate que son côté droit est séparé par un large sillon d'un autre utérus beaucoup plus petit et portant, lui aussi, un ovaire sain et une trompe normale.

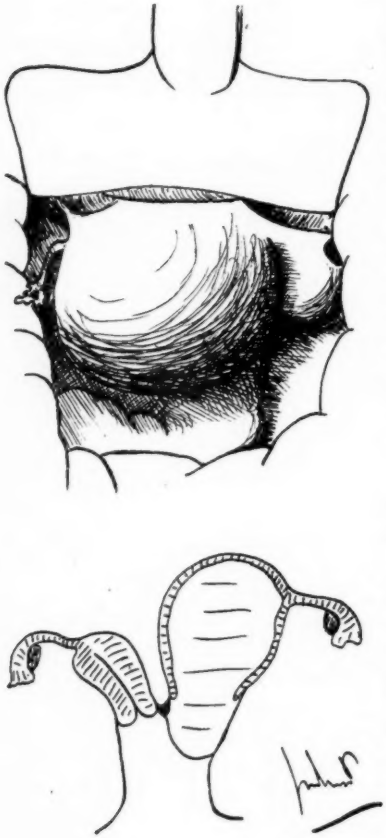

L'utérus gauche se continue sans ligne de démarcation avec un kyste volumineux qui se trouve au contact du vagin. Il s'agit évidemment d'un gros hématocolpos supérieur avec hématométrie ascendante.

Les deux cols utérins sont nettement individualisés, mais réunis par un large ligament fibreux vésico-rectal.

La section de ce ligament, qui est avasculaire, permet une hémi-hystérectomie totale gauche.

Un toucher vaginal très doux permet de constater que l'utérus droit s'ouvre normalement dans le vagin, mais qu'il n'y a pas trace d'ouverture pour le côté gauche.

En haut, aspect des utérus à l'ouverture de l'abdomen. En bas, coupe frontale.

Cet utérus didelphe à cols indépendants, dû à un vice de développement très précoce des canaux de Müller, est le plus rare des sept types de malformation interne de la classification d'Ombrédanne (1).

Ce cas présente de l'intérêt à plusieurs points de vue :

1° Il s'est révélé par une complication absolument exceptionnelle : la rupture de la poche dans la vessie et le rectum. Cette ouverture a toujours été signalée au niveau d'un hématosalpinx. Ici, elle n'a pu se produire qu'au niveau de l'hématocolpos, la communication s'étant oblitérée spontanément.

2° Il n'existait pas d'hématosalpinx. Cette complication de l'hémato-

(1) *Presse Médicale*, novembre 1903.

métrie est signalée dans la presque totalité des observations (1), et c'est elle qui est le gros danger, en raison de l'infection ascendante qui ne manque pas de se produire.

3° Le ligament vésico-rectal interutérin était très développé. Il s'étendait, falciforme, du bord postérieur de la vessie à la face antérieure du rectum. Il était fibreux et avasculaire.

Ce reliquat de la cloison des utérus bicornes et pseudo-didelphes a une importance très variable et est parfois réduit à un repli péritonéal.

4° La sténose qui a provoqué les accidents est ici le cloisonnement haut du vagin au-dessus des releveurs. Dans la plupart des cas, cet obstacle siège au niveau de l'isthme utérin. Ici, le col utérin s'est dilaté, expliquant l'aspect pyriforme de la tumeur et l'indication du seul traitement applicable actuellement : l'hystérectomie totale de l'utérus dilaté.

PHASE INITIALE DU PASSAGE DANS LES VAISSEAUX SANGUINS DE CERTAINES CELLULES FIXES

(Fibres musculaires lisses. Cellules hépatiques)

par

Ch. Delval

A la suite des intéressantes communications de M. Durante, sur la présence dans les vaisseaux sanguins de diverses cellules fixes, provenant de la paroi vasculaire (éléments musculaires lisses) ou des organes irrigués (foie, rein, etc.), nous avons passé en revue un certain nombre de préparations personnelles, en regardant ce que, depuis longtemps, nous n'avions fait que voir. Tout en constatant la fréquence très notable des faits signalés, nous avons eu la chance de rencontrer quelques points favorables, dont l'aspect reproduit ici peut sans doute contribuer à l'explication du processus initial.

Il s'agit d'abord d'une coupe de *rein* appartenant à une femme de cinquante et un ans, morte d'un cancer du col utérin. Les figures histologiques paraissent bien représenter le départ dans la circulation sanguine de fibres musculaires lisses devenues libres, libération qui est l'aboutissement d'une dissociation, bien visible, de la musculeuse du vaisseau. (Fig. 1 et 2.)

Les autres préparations proviennent d'un *foie* d'aspect muscade, trouvé à l'autopsie d'un homme de quarante ans mort d'un ostéosarcome de l'épaule. Ce foie présente en très grand nombre des vaisseaux de tous calibres, contenant, mélangées aux globules sanguins, des cellules hépatiques libres (la plupart en état de dégénérescence graisseuse partielle). En examinant avec attention les régions les plus altérées des lobules, autour des veines sus-hépatiques, on constate la disparition complète de l'équilibre normal entre les travées hépatiques et le réseau capillaire ; les espaces vasculaires sont distendus et envahissants ; ils aplatissent et étirent les travées, dont les cellules à demi dégénérées subissent sans résistance les effets de la compression périphérique (fig. 3) : leur volume

(1) Thèse de Gouilloud, Lyon, 1911-1912.

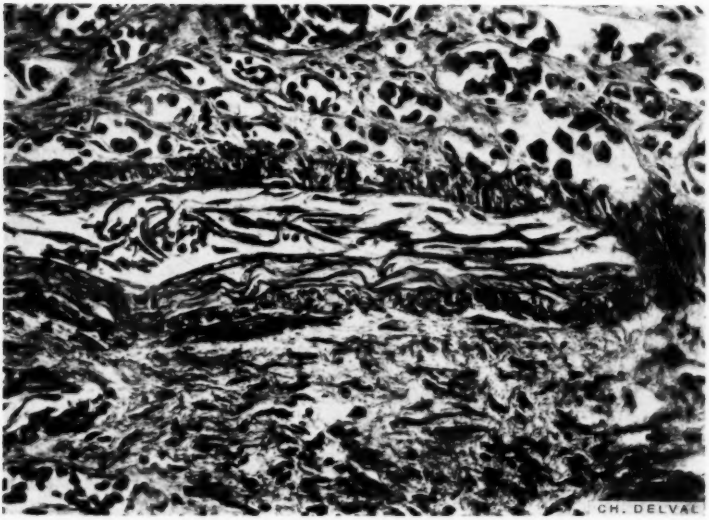

FIG. 1. — *Fibres musculaires lisses à l'intérieur d'une artère.*

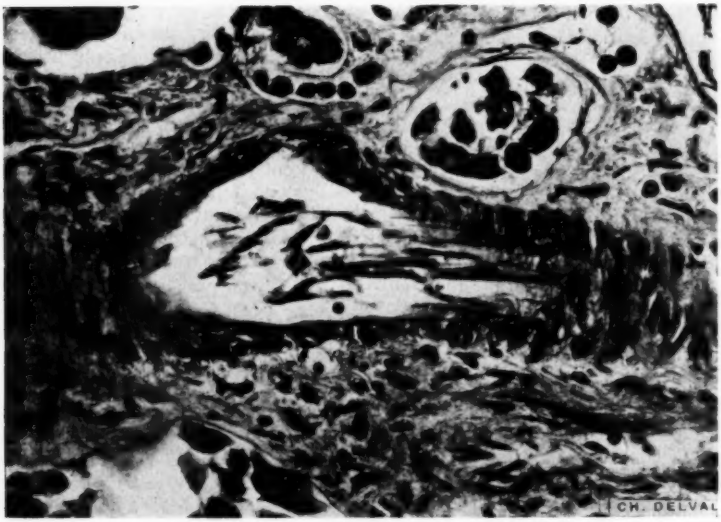

FIG. 2. — *Dissociation et libération des fibres lisses de la musculeuse vasculaire.*

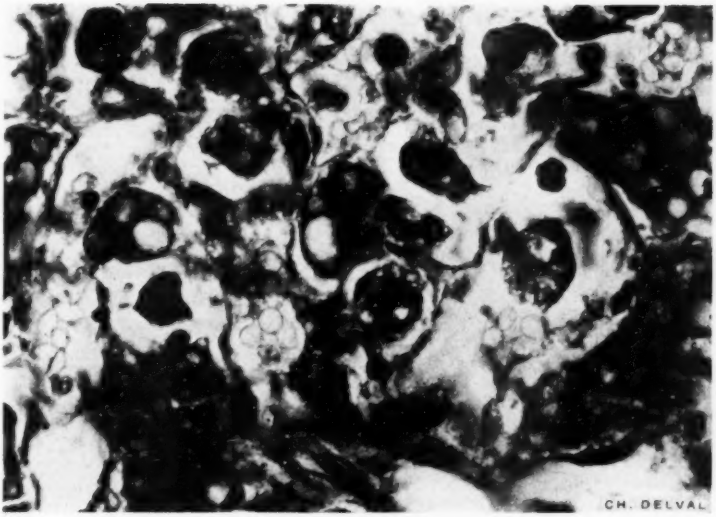

FIG. 3. — *Début de libération des cellules.*

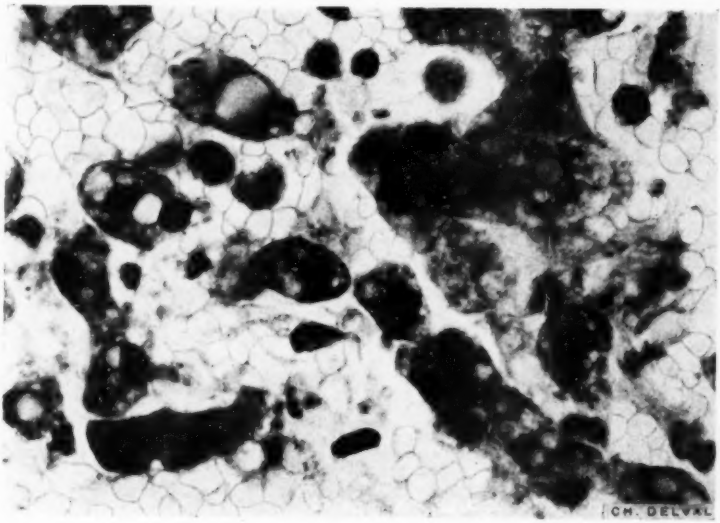

FIG. 4. — *Libération des cellules dans le milieu sanguin.*

diminue, leur forme s'arrondit, en même temps que disparaît leur contact avec les cellules voisines ; elles sont bientôt tout à fait isolées et paraissent déjà baigner dans le milieu sanguin. (Fig. 4.)

Cependant, elles font seulement hernie dans la lumière des capillaires; mais si la mince paroi du vaisseau, qui est moulée sur elles et les maintient en place, vient à céder à leur niveau, elles sont libérées et emportées avec les globules sanguins.

TRICHOMYCOSE ISOLÉE DU SYSTÈME NERVEUX CENTRAL

par

Victor Janusz

Avec le progrès considérable des recherches de laboratoire et de la clinique, l'attention du médecin est de plus en plus attirée par les diverses branches de la biologie médicale, science encore peu connue et d'un attrait spécial aussi bien pour le théoricien que pour le clinicien. Il s'agit ici de la morphologie de champignons parasites, ainsi que de la pathogénie des maux qu'ils causent. L'anatomie pathologique des mycoses est un des chapitres les plus intéressants.

La médecine n'a porté jusqu'à présent qu'une attention médiocre au groupe des mycoses et à leurs causes. On ne s'est intéressé guère qu'à l'actinomycose, sans porter beaucoup d'attention aux autres champignons. Ce sont les auteurs français qui, comme le dit l'auteur allemand Plaut, peuvent être fiers d'avoir, les premiers, posé les fondements de la pathologie des mycoses.

Après une étude détaillée de la morphologie et de la biologie de la mycose, nous nous sommes arrêté particulièrement au *genre streptotrix* dans le *groupe trichomycosis* ; pour donner plus de clarté, je suis d'accord avec Petruschky pour employer le terme générique *trichomycosis*, ce qui préserve dans beaucoup de cas de malentendus et d'erreurs. Quant à la division anatomo-clinique, on peut distinguer selon la localisation : 1° trichomycose de la bouche et du larynx ; 2° trichomycose des poumons ; 3° trichomycose du tube digestif ; 4° trichomycose de la peau. Quant à la trichomycose du système nerveux, on ne connaît que quelques cas isolés mentionnés dans la littérature médicale, dont les descriptions passent d'un manuel à l'autre. On constate cependant plus souvent des cas de trychomycose du cerveau (abcès), qui sont habituellement secondaires. A ces cas isolés se rapportent aussi les descriptions de la mycose dés nerfs du crâne (communiquées par Ernst), dans les nerfs optiques (H. Stahr).

D'après la littérature médicale, les maladies dues à la mycose filamenteuse attaquent le système nerveux central, la plupart du temps secondairement. Les foyers de mycose isolée du cerveau, en l'absence de localition du parasite dans les autres organes, sont exceptionnels. Un de ces cas exceptionnels de mycose du système nerveux central a été observé par moi à l'Institut d'anatomie pathologique de Léopol. Dans ce cas, on a diagnostiqué durant la vie du malade une tumeur de la base du cerveau. C'est le premier cas de streptotrichose du système nerveux central noté dans la littérature médicale polonaise et étudié histologiquement.

Ce cas se rapporte à une femme de vingt-quatre ans, observée depuis le 21 janvier jusqu'au 4 juin 1924. On a diagnostiqué chez elle une tumeur de la base du cerveau. Depuis neuf mois, elle présentait des maux de tête, surtout du côté gauche, et des vertiges fréquents. C'était quelques semaines après un accouchement; la malade nourrissait alors son enfant. Depuis un mois, elle

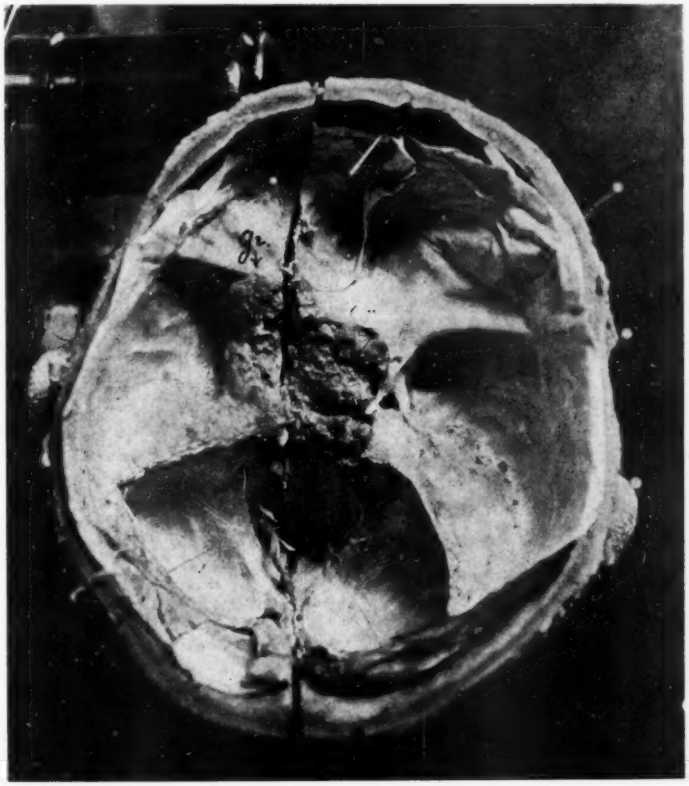

FIG. 1. — *Granulome trichomycosique isolé sur la dure-mère de la base du crâne dans les environs du foramen lacerum ant à gauche.*

se sentait plus mal. Elle présentait un ptosis gauche. Elle perdait souvent connaissance. On observa bientôt des symptômes de méningite.

L'autopsie, faite douze heures après la mort, montre une forte tension des méninges ; les méninges molles sont congestionnées et légèrement œdématiées. Le cerveau pèse 1.300 grammes ; la substance cérébrale est œdémateuse et visiblement congestionnée. Après avoir enlevé le cerveau, on constate que la dure-mère, à la base du crâne, au niveau du trou déchiré antérieur, est, du

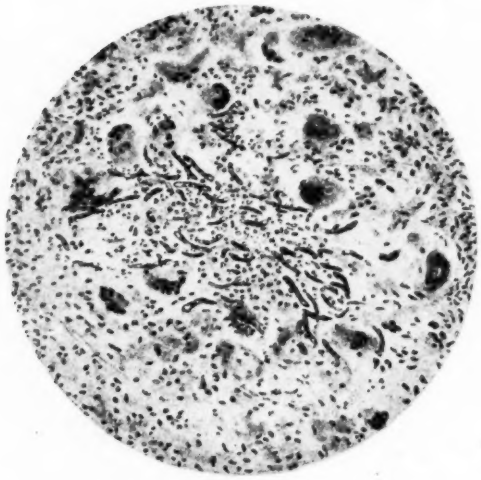

FIG. 2. — *Le granulome trichomycosique avec plusieurs cellules géantes, en bordure des filaments longs, qui présentent aux extrémités des renflements en massue.* (Leitz IV, obj. Zeiss B.)



FIG. 3. — *Un foyer de nécrose avec un amas de filaments longs, entouré par une zone d'inflammation polymorphe avec réaction fibroblastique.* (Leitz II, obj. Reich 3.)

côté gauche de la selle turcique, visiblement tuméfiée et forme en cet endroit une saillie de la grandeur et la forme d'un petit œuf ; sur la coupe, ce tissu montre un aspect uni de couleur jaune clair rappelant le fibrome, de consistance ferme et dure. La surface de la coupe est humide, succulente, on aperçoit de ci de là des centres roussâtres sous différents aspects, qui sont comme injectés dans le tissu fibreux. Les os du côté gauche de la selle turcique sont vermoulus. L'hypophyse ne montre aucun changement visible. La pie-mère, à l'endroit du chiasma optique, montre, surtout du côté gauche, la présence de tissu granuleux. La protubérance, et même le bulbe, sont aussi couverts de petits foyers granuleux, surtout du côté gauche. Dans le bulbe se trouve un contenu sanguinolent, sans pus.

L'étude histologique des coupes montre des filaments longs en forme de longues virgules; ces filaments portent aux extrémités des renflements en massue. Ces filaments sont pour la plupart extra-cellulaires, quelques-uns seulement se trouvent dans les cellules. La plupart possèdent un rétrécissement allongé, comme s'ils se divisaient dichotomiquement. Autour du mycélium, on constate un infiltrat diffus, du type d'inflammation chronique. A proximité du mycélium se placent des cellules ovales avec un grand noyau à protoplasma relativement peu abondant. Ce sont, pour la plupart, des polynucléaires du type Maximow et des lymphocytes à noyau riche en chromatine ; on aperçoit même dans quelques-uns un nucléole. On trouve, par endroits, un grand amoncellement de cellules géantes. Enfin des macrophages, en majorité atypiques, et à la périphérie des cellules dont les noyaux sont à l'état de nécrose. Quelques-uns sont en dégénérescence éosinophile, d'autres possèdent les vacuoles. A côté se trouvent aussi des cellules épithélioïdes et des plasmocytes, qui apparaissent de temps en temps sous la forme giganto-cellulaire. L'aspect est donc celui d'un granulome dans lequel se trouve le mycélium streptotrix. Les vaisseaux, abondants, sont complètement remplis de sang; leur endothélium est visiblement tuméfié et subit la dégénérescence hyaline. La méninge fibreuse durale, à proximité du mycélium, est aussi en dégénérescence hyaline. Dans l'hypophyse, ni filaments, ni granulome. Dans l'écorce cérébrale, tableau de neuronophagie des cellules nerveuses, et à la périphérie, proliférations névrogliques.

Le tableau anatomique et histologique montre donc que dans ce cas il s'agit d'une infection trichomycotique due au *streptothrix*, qui fut cause d'une inflammation chronique localisée, prenant l'aspect d'un granulome isolé sur la dure-mère de la base du crâne, dans les environs du *foramen lacerum* antérieur du côté gauche. C'est là que nous avons constaté les plus grandes modifications. Plus tard, l'infection s'est avancée sur la protubérance cérébrale et la moelle allongée. La porte d'entrée de la mycose dans la cavité cranienne n'a pas été anatomiquement constatée, et il faut supposer qu'il s'agit des voies de contagion ordinaire. La voie la plus habituelle chez l'homme est la cavité buccale, qui, dans ce cas, n'a décelé aucune altération.

Les fosses nasales peuvent aussi être une voie d'infection par la lame criblée ou bien par le rocher du côté de l'oreille moyenne. Ils ne présentaient ici aucune anomalie. Il ne peut être question de la voie métastatique, vu l'absence de foyers dans d'autres endroits du corps. Ce cas doit être considéré comme une lésion primitive de la cavité du crâne, et la voie d'entrée de la mycose est inconnue. Le fait connu que la trichomycose de la dure-mère est ordinairement d'un caractère plus chronique que celle des autres organes s'observe aussi dans ces cas. La méninge dure, par suite de la densité de ces tissus, n'est pas un terrain propice à la croissance de la mycose.

La constatation d'une trichomycose isolée dans la boîte crânienne présente pour le clinicien un gros intérêt, car dans les cas de la mycose métastasique, le diagnostic ne présente pas de grandes difficultés. Le seul mode de guérison connu reste jusqu'à présent les préparations iodées. Sur la table d'autopsie, l'aspect de la trichomycose est très voisin de celui de la tuberculose et de la syphilis tertiaire. Seul l'examen histologique est en état d'éclaircir le problème. Il est important de se rappeler qu'un tableau similaire dans le cerveau du vieillard peut se présenter : ce sont les « plaques » dont Osc. Fischer a parlé le premier et qu'il admit comme cause anatomique de la presbiophrénie. La ressemblance de ces « plaques séniles » avec les lésions parasitaires a permis à cet auteur de les nommer *spherotrichosis*. Alzheimer, Perussini et Simchowicz ont étudié la part de la névroglie dans ces formations.

En France, récemment, Tinel a recherché, par des réactions histochimiques variées, les acides gras à l'intérieur de plaques. Le travail fondamental reste celui d'un Polonais, de Simchowicz, paru dans les *Nissl's Arbeiten*. La constatation de la mycose filamenteuse dans la cavité crânienne est très rare ; aussi les affections mycosiques sont souvent considérées comme lésions tuberculeuses, syphilitiques ou autres. C'est pourquoi, dans ces cas, l'anatomiste, ainsi que le clinicien dans le cas de *sepsis latende*, doit toujours se rappeler la possibilité de l'existence d'une mycose.

(Travail de l'Institut d'anatomie pathologique de l'Université de Lwow [Pologne].)

Le Secrétaire général :
ROGER LEROUX.

Les Secrétaires de séance :
PIERRE GÉRARD-MARCHANT, RENÉ HUGUENIN.

ERRATUM

Par suite d'une erreur de mise en pages, les figures du mémoire de MM. MASSON et SIMARD sur un *Epithélioma mixte du sein*, fascicule n° 8, novembre 1928, p. 825, ont été basculées de 90° de gauche à droite. Les légendes doivent être lues en tenant compte de cette erreur.

Le Gérant : F. AMIRAULT. NIORT. — IMP. TH. MARTIN.

A. 20

enne
rcose
s. Le
tions
oisin
amen
le se
ut se
mier
sem-
rmis
ni et
ns.
ochi-
fon-
issl's
cra-
con-
pour-
s de
ence

IN.

e de
n° 8,
oite.